山梨医大誌 5 (4), 223～226, 1990

症例報告

異所性尿管瘤の一例

木村伸俊・多胡紀一郎・久保寺　智
遠藤眞一・小松秀樹・上野　精
合井久美子[1]・土橋一重[1]・藤本昌敏[1]
山梨医科大学泌尿器科学教室，[1]山梨医科大学小児科学教室

抄　録：生後4ヶ月女児が微熱と尿混濁にて入院した。CTで右腎上部は著明な水腎症となり，右腎下部は正常であった。膀胱内には，尿管瘤と思われる大きな陰影欠損がみられ，右完全重複腎盂尿管に伴う異所性尿管瘤と診断した。この症例に対し，経尿道的unroofingを施行したが，膿尿が改善せず，膀胱尿管逆流（VUR）も出現したので，5ヶ月後に右半腎尿管切除術を施行した。その後膿尿も消失し，発熱もみられず，臨床的改善をみた。

キーワード　完全重複腎盂尿管，異所性尿管瘤，経尿道的unroofing，半腎尿管切除術

Ⅰ．はじめに

Ericsson[1]は，尿管瘤を単純性と異所性とに分類し，瘤が，膀胱頸部や尿道内へ突出しているものを異所性尿管瘤，それ以外を単純性と定義した。その後，異所性の定義が拡大され，最近では，完全重複腎盂尿管に伴う尿管瘤は，すべて異所性尿管瘤に含めるようになった。

今回我々は，完全重複腎盂尿管に伴う異所性尿管瘤の4ヶ月女児に対し，経尿道的unroofing後に半腎尿管切除術を行い，臨床的改善をみたので報告する。

Ⅱ．症例

症例：生後4ヶ月女児
主訴：微熱・尿混濁
家族歴：特記すべきことなし。
既往症：肝腫大を指摘（3ヶ月検診）

〒409-38 山梨県中巨摩郡玉穂町下河東1110
受付：1990年7月30日
受理：1990年9月18日

現病歴：平成元年5月，38度の発熱があり，近医にて抗生剤の投与を受けたが，微熱が続き尿混濁も出現してきたため，6月8日当院小児科を受診，急性腎盂腎炎の診断で入院となった。

入院時現症：体重7170gで，成長障害はみられず，右下腹部に腎を触知し，肝を二横指触知した。

入院時検査成績：血算・生化学では，白血球17700と上昇がみられ赤沈の亢進および軽度の肝機能障害が認められた以外正常範囲にあり，BUN・Cr値は正常であった。尿沈査では，白血球が多数認められた。尿培養では，一般細菌は検出されなかった。

経過：入院後，抗生剤投与によっても尿沈査上改善が認められないため，尿路奇形を疑い腹部CT等の精査を行った。

腎CTでは，右腎上部は著明な水腎症となり，実質はほとんど認められない。右腎下部は正常に造影されている（図1）。膀胱CTでは，腔内に大きな陰影欠損が存在している（図2）。腎シンチで左腎は正常に描出。右腎下部はRIの集積がみられたが，右腎上部はRIの集積がみられなかった（図3）。

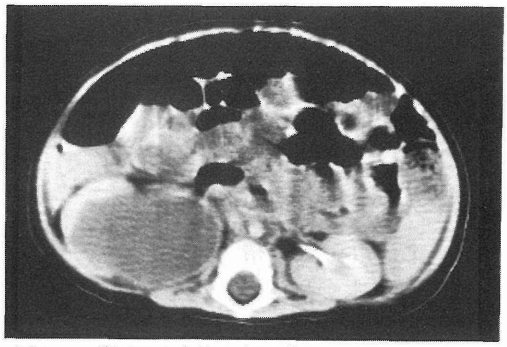

図1．　腎CT：右腎上部の著明な水腎症を認める．

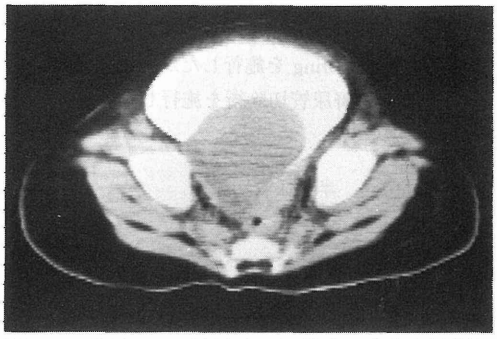

図2．　膀胱CT：膀胱内に尿管瘤の大きな陰影欠損を認める．

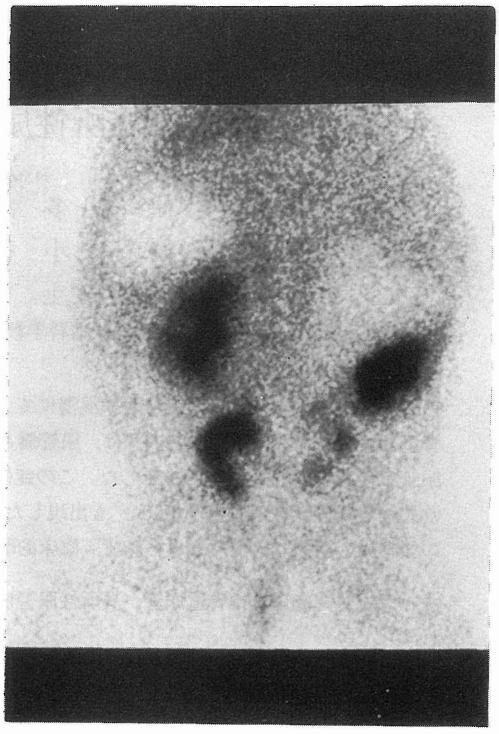

図3．　腎シンチ：左腎および右腎下部には，正常なRIの集積を認めるが，右腎上部にはRIの集積を認めない．

以上より，右の完全重複腎盂尿管と異所性尿管瘤と診断し，この症例に対し，まず経尿道的unroofingを行い，それで奏効しない場合，半腎尿管切除術を行うという方針をたて，7月10日，経尿道的unroofingを施行した。

手術所見：内視鏡下に，尿管瘤と思われる隆起を，切除ループで切開すると，尿管瘤内より白濁した尿が多量に流出した。術後，発熱，膿尿は改善したため退院となった。しかし，術後4ヶ月たっても，抗生剤投与を中止すると，膿尿がくり返し出現するため，再入院後，CT，腎シンチ，VURテストを行った。

腎CTでは，右腎上部の皮質がやや厚くなったものの腎シンチ上，右腎上部にRIの集積は見られず，期待した程の腎機能の改善はなかった。またVURテストでは，著明なVURを認めた。

この結果から，右腎上部は無機能であり，放置すると敗血症等を引き起こす可能性も考えられたため，12月1日泌尿器科に転科し，右半腎尿管切除術を経尿道的unroofing施行後5ヶ月後に行った。

病理所見：摘出した上位腎は，繊維化が著しく，糸球体は，ほとんど硝子化し，尿細管および周囲間質は細胞浸潤が認められた。

右半腎尿管切除後の経過は順調で，発熱，膿尿，成長障害および尿失禁等はみられず，術後2週間で退院となった。

Ⅲ．考察

尿管瘤は，合併奇形を伴いやすく，尿管瘤所属腎機能も異なり，画一的な治療は困難とされている[2)]。一般的な術式としては，経尿道的unroofing，姉妹尿管の新吻合術，半腎尿管切除術があげられる。

経尿道的 unroofing とは，内視鏡的に瘤を切除することであるが，その長所としては，①侵襲が少ない。②DIP 等によって無機能腎であっても，経尿道的 unroofing 等により腎機能が回復してくる症例がある[3]。③状態の悪い症例では，一時的なドレナージとして有効。④腹部に手術痕を残さない。等があげられる。一方短所としては，VUR を起こしやすいことである[4]。VUR を防止するために，unroofing 際，尿道方向に切開をするとよい[5]などが言われているが，確実な方法とはいえず，今後の課題といえる。

今回の我々の症例では，経尿道的 unroofing によって，短期的には感染性水腎症よりの排膿を可能にし，発熱等の改善には効果があったものの，中期的には VUR の原因となり，また所属腎機能の回復も見られなかった。

姉妹尿管の膀胱新吻合は，尿管口の backing が弱く，unroofing では，VUR や憩室が必発の場合行われる。また瘤所属腎機能がないと考えられるときには，瘤所属腎，尿管を一緒に切除する半腎尿管切除術が行われる。

この姉妹尿管膀胱新吻合と半腎尿管切除術の問題点は，尿管断端や瘤の処置の際，どうしても姉妹尿管，近接膀胱，尿管壁および尿道括約筋を損傷し，尿失禁や尿道狭窄をきたしやすい[6]ことである。Feldman ら[7]や Malek ら[8]は，それらを防ぐ意味で，尿管瘤および壁内尿管を処理せず単に尿管部分切除だけで，良好な結果を得ていると報告している。今回我々も同様に，瘤所属尿管を姉妹尿管と鑑別の出来ない高さで結紮切断し，やはり良好な結果を得た。これは，前回 unroofing を行って，瘤との交通が十分にあること，また eversion もなく，瘤の後壁が比較的強固であったことも，一因と考えられる。ただし長期的に見ると，瘤の後壁の膀胱憩室様拡大の可能性もあり，注意深い経過観察が必要である。

Ⅳ．結語

異所性尿管瘤の 4 ヶ月乳児例を報告し，治療について考察した。

（本稿の要旨は，第16回日本泌尿器科学会山梨地方会において発表した。）

文　献

1) Ericsson NO. Ectopic ureterocele in infants and children. A clinical study. Acta Chir Scand (Suppl) 1954; **197**: 1.
2) 谷風三郎，木野田茂．小児異所性尿管瘤の診断，治療と予後について　日泌尿会誌 1983; **74**: 2005.
3) 大田黒和生．先天性水腎症と水尿管症（90症例の観察）臨泌 1970; **24**: 189–203.
4) Zielinski J. Avoidance of vesicoureteral reflux after transurethral ureteral meatotomy for ureterocele. J Urol 1962; **88**: 386.
5) 後藤敏明，小柳和彦，松野　正．尿管瘤治療における経尿道的瘤切開の意義　日泌尿会誌 1988; **79**: 1535–1543.
6) 打林忠雄，久住治男，ほか．完全重複腎盂尿管に合併せる尿管瘤の 2 例　泌尿紀要 1987; **33**: 79–84.
7) Feldman S, Lome LG. Surgical management of ectopic ureterocele. Urology 1981; **17**: 252–256.
8) Malek RS, Kelalis PP, Burke EC, Stickler GB. Simple and ectopic ureterocele in infancy and childhood. Surg Gynecol Obstet 1972; **134**: 611–616.

A Case of Ectopic Ureterocele

Nobutoshi Kimura, Kiichiro Tago, Satoshi Kubodera, Shin-ichi Endo, Hideki Komatsu, Akira Ueno, Kumiko Goi[1], Kazushige Dobashi[1], and Masatoshi Fujimoto[1]

Department of Urology, Yamanashi Medical College, [1]Department of Pediatrics, Yamanashi Medical College

Herein we report a case of ectopic ureterocele. A 4-month-old girl was hospitalized with complaints of fever and cloudy urine. CT scan showed a right hydronephrotic upper pole and a large filling defect in the urinary bladder. These CT scan findings suggested ectopic ureterocele associated with right complete pelvoureteric duplication. Although we performed unroofing endoscopically for the drainage from the infectious hydronephrosis, pyuria persisted thereafter. Five month later, right heminephroureterectomy underwent, which brought improvement in infectious symptoms.

Key words: complete pelvoureteric duplication, ectopic ureterocele, transurethral unroofing, heminephroureterectomy