肺類上皮血管内皮腫の一例

市立甲府病院　呼吸器内科　増田和記　大森千咲　井手秀一郎
樋田和弘　菱山千祐　大木善之助
小澤克良
呼吸器外科　宮澤正久
病理科　宮田和幸

要旨：症例は60歳代女性、X年4月に近医を定期受診した際、胸部Xpで両側肺野に多発結節影を認め、精査加療目的で当科紹介となった。気管支鏡検査を実施したが確定診断に至らず、VATSを実施し肺類上皮血管内皮腫(Pulmonary Epithelioid Hemangioendothelioma：PEH)と確定診断した。肺類上皮血管内皮腫は有効な治療法が確立されておらず、本症例においては緩徐な進行が予測されたため慎重に経過観察しているが、現在まで明らかな進行を認めていない。

キーワード：肺類上皮血管内皮腫

はじめに

類上皮血管内皮腫は肺、肝臓、骨などに発生する低悪性度の血管性腫瘍である。特に肺で発生したものはPEHと呼ばれ、本邦では現在までに60例ほどが報告されている稀な悪性疾患である。今回我々は両肺に多発結節影を呈したPEHを経験したため、文献的考察を加えて報告する。

症例

患者：60歳代女性

現病歴：高血圧で近医通院中であった。X年4月初旬近医を定期受診した際、胸部Xpで両側肺野に多発結節影を認め、精査加療目的で当科紹介となった。

既往歴：急性虫垂炎(19歳時)

患者背景：喫煙歴なし　飲酒歴なし　アレルギーなし　家族歴に特記事項なし

来院時現症：身長 162cm、体重 60.9kg、体温 36.2℃、脈拍 64bpm、血圧 155/87mmHg、SpO_2 98%(room air)、意識清明。頸部リンパ節触知せず。呼吸音 no rales、心音 整、no murmurs。

来院時検査所見：CRPの軽度上昇を認めた（Table 1）。

来院時胸部画像所見：胸部Xp(Figure 1)では両側肺野に多発する結節影を認めた。胸部CT(Figure 2)では両側肺野にびまん性多発結節影、粒状影を認めた。これらの結節影、粒状影はランダムに分布し、一部に石灰化を認めた。

FDG-PET所見：両肺に径1.6cm大までの結節影、粒状影の多発を認めた。FDG集積はいずれも軽度であり、左S6の結節が最大でSUVmax 2.52であった（Figure 3）。

来院後経過

転移性肺癌や原発性肺癌を疑い、左S6中枢側病変を標的として気管支鏡検査を実施したが、TBLBで有意所見は得られなかった。左S6末梢病変を標的としてVATSを実施した。病理組織検査(Figure 4)では腫瘤は主に硝子化した線維組織からな

り、石灰化も見られた。上皮様細胞が肺胞腔内を埋めるように増殖し、上皮様細胞には小管腔構造が散見された。また免疫染色では血管内皮マーカーであるCD31、CD34、FactorⅧが陽性、上皮性マーカーである cytokeratin(AE1/AE3)が陰性であった。以上より PEH と確定診断した。

考察

PEH は肺に発生し、血管内皮細胞に由来する低悪性度の血管性腫瘍である。肺に発生した低悪性度の血管性腫瘍はかつて IVBAT (intravascular bronchoalveolar tumor)と呼ばれていた[1]が、肺や肝臓、骨など軟部組織に広く発生することがわかり、現在は類上皮血管内皮腫と呼ばれるようになった[2]。特に肺に発生したものはPEH と呼称される。本邦では現在までに 60 例ほどが報告されている稀な疾患であり、約 80%を女性が占め、その約半数は 40 歳以下で発症すると報告されている[3]。自覚症状や検査所見異常は乏しいことが多く、検診などで発見される例が多い。

PEH の画像所見としては両側肺野に 20mm 未満の結節影がびまん性に多発するのが典型的とされ、石灰化を伴うことがある[4]。診断は外科的肺生検で確定されることが多く、経気管支肺生検で診断されることは稀である。単発例には外科切除が考慮されるが、多発例においては現時点で有効な治療法が確立されておらず、経過観察されることが多い[4]。予後は平均生存期間が 4.6 年という報告[5]があるが、診断後数週で死亡する例から 10 年以上長期生存する例まで、症例により様々である。予後不良因子としては有症状、リンパ節への進展、胸膜浸潤、肝転移、胸水貯留などが報告されている。特に無症状のものは生存期間中央値が 15 年とした一方、血痰、体重減少、貧血といった有症状の場合の生存期間は 1 年未満であるとの報告[6]がある。

本症例は胸部 CT で両側肺に一部石灰化を伴う多発結節影を認め、PEH に典型的な画像所見であった。経気管支肺生検を実施したが確定診断に至らず、外科的生検で PEH と診断した。また本症例では初診時より自覚症状を認めず、画像的、病理学的にも他組織への浸潤を認めなかった。PET ではいずれの結節も FDG 集積は軽度であり、緩徐な進行が予測された。以上から無治療経過観察しているが、現在まで明らかな PEH の進行を認めていない。

結語

両肺に多発結節影を呈した稀な PEH の一例を経験した。

引用文献

1) Dail D, Liebow A. Intravascular bronchioloalveolar tumor. Am J Pathol 1975; 78: 6a-7a.

2) Weiss SW, Enzinger FM. Epithelioid hemangioendothelioma: a vascular tumor often mistaken for a carcinoma. Cancer 1982; 50: 970-981.

3) 中野泰克、黒石重城、白井正浩、他. 学校検診にて発見された Pulmonary Epithelioid Hemangioendothelioma の 1 例. 日呼吸誌 2004; 42: 1001-1008.

4) 川述剛士、井窪祐美子、田中健介、他. 多発結節影を呈した肺類上皮血管内皮腫の 1 例－わが国の文献報告例を含めた検討－. 日呼吸誌 2018; 7: 30-34.

5) Dail DH, Liebow AA, Gmelich JT, et al. Intravascular, bronchiolar, and alveolar tumor of lung(IVBAT). An

analysis of twenty cases of a peculiar sclerosing endothelial tumor. Cancer 1983; 51: 452-464.
6) Bagan P, Hassan M, Le Pimpec Barthes F, et al. Prognostic factor and surgical indications of pulmonary epithelioid hemangioendothelioma: a review of the literature. Ann Thorac Surg 2006; 82: 2010-2013.

Figure 1

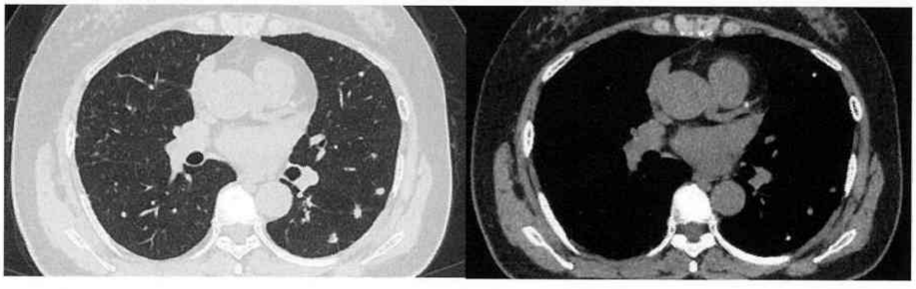

Figure 2

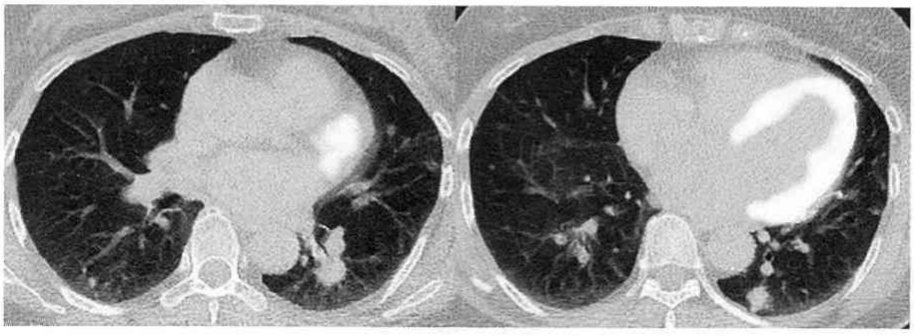

Figure 3

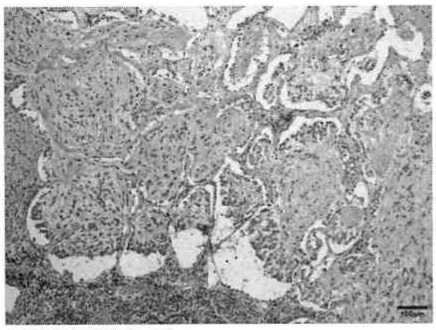

Figure 4A(HE 10x)

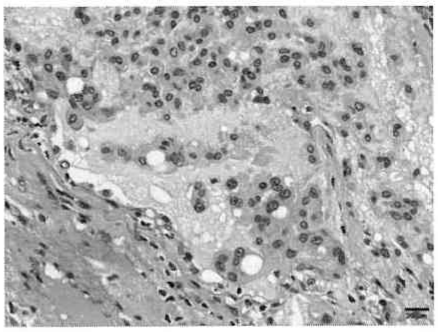

Figure 4B(HE 40x)

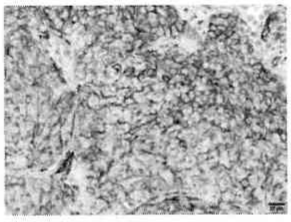

Figure4C(CD31)

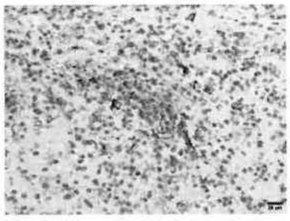

Figure4D(CD34)

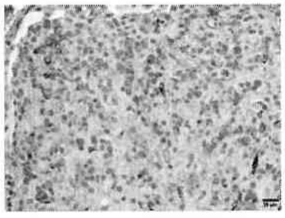

Figure4E(FactorⅧ)

Table 1

生化学			血算			腫瘍マーカー		
TP	7.1	g/dl	WBC	4800	/μl	CEA	4.9	ng/ml
Alb	4.5	g/dl	Neu	54.5	%	SLX	24	U/ml
BUN	11	mg/dl	Lym	37.5	%	SCC	0.5	ng/ml
Cre	0.78	mg/dl	Mono	4.1	%	CYFRA	0.4	ng/ml
T-Bil	0.6	mg/dl	Eosi	3.5	%	NSE	9.6	ng/ml
AST	17	U/l	Baso	0.4	%	ProGRP	55.2	pg/ml
ALT	18	U/l	RBC	4.97×10^{6}	/μl			
LDH	172	U/l	Hb	13.5	g/dl			
Na	141	mmol/l	Ht	41.1	%			
K	4.8	mmol/l	Plt	23.7×10^{4}	/μl			
Cl	108	mmol/l				呼吸機能検査		
CRP	0.15	mg/dl	喀痰抗酸菌PCR			FVC	2.64	L
β-Dグルカン	5.0未満	pg/ml	*M. tuberculosis*	陰性		%FVC	107.0	%
ｸﾘﾌﾟﾄｺｯｶｽ抗原	陰性		*M. Avium*	陰性		FEV1.0	1.97	L
QFT	0.00	IU/ml	*M. intracellulare*	陰性		FEV1.0%	75.5	%
MAC抗体	0.5未満	U/ml						