両側同時性多発肺癌に対して、完全鏡視下に切除を施行した１例
～同時性多発肺癌の治療方針の検討～

山梨大学医学部　呼吸器外科　　市原智史　松原寛知　宮内善広　奥脇英人　國光多望
鈴木章司　松本雅彦
行田中央総合病院　外科　　高橋　渉

要旨：症例は71歳女性。胸部CTで右上葉と左下葉のスリガラス影を指摘され、精査の結果右側は腺癌、左側は肺癌疑いという診断で当科受診となった。両側同時性多発肺癌と判断し、確定診断が得られている右肺には標準治療である葉切除を行い、左肺には呼吸機能温存の観点から区域切除を行うこととした。また左肺は比較的進行が緩徐なBAC（bronchioloalveolar carcinoma）が疑われたため、二期的に手術治療を行うこととした。まず右肺に対して、完全鏡視下で右上葉切除およびリンパ節郭清を行った。その３ヵ月後左肺に対して、同様に左肺底区切除を行った。診断はBACであった。２回の手術治療後呼吸機能低下は軽度で、良好に経過中である。

キーワード　：　両側同時性多発肺癌　完全鏡視下手術　治療方針

はじめに

近年肺癌の診断技術向上により、多発肺癌の早期発見も可能になってきている。それにともない、両側同時性多発肺癌症例の治療機会も増加している。今回両側同時性多発肺癌に対して二期的に完全鏡視下で手術治療を行い、経過良好な一例を経験したので報告する。

症例

症例：71歳女性
主訴：胸部異常陰影
既往歴：急性虫垂炎、高血圧、高脂血症
喫煙歴：なし
現病歴：2000年胸部CTで右肺S3にスリガラス影を指摘されていたが経過観察となっていた。2009年11月同陰影の増大と左肺下葉のスリガラス影を指摘され当院を受診した。右肺腺癌と診断されるも左側は確定診断に至らず、外科的診断と加療目的に当科入院となった。
入院時現症：身長156cm、体重64.8kg、血圧109/52 mmHg、脈拍71bpm整、SpO298%（Room Air）、明らかな身体的異常所見を認めなかった。
血液検査：明らかな異常所見を認めなかった。
胸部X線写真：右上肺野に65×35mm大の索状浸潤影をみとめる（図1）。

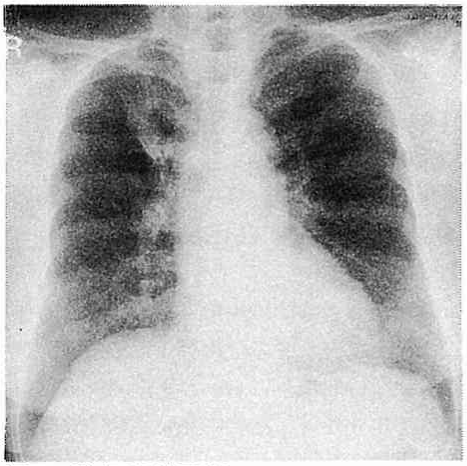

図1：胸部X線写真

胸部 CT：右上葉に浸潤影と GGO が混在する腫瘤影を認め、左 S9 に 15×16mm 大の内部不均一な GGO を認める（図 2）。

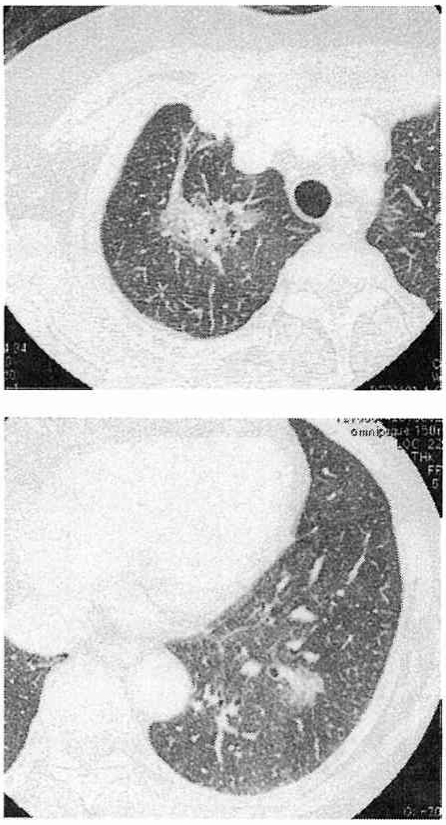

図 2. 胸部 CT
上）右上葉腫瘤影
下）左下葉 GGO

FDG-PET：明らかな集積を認めなかった。
診断および治療経過：右上葉腺癌は臨床病期 T2bN0M0, stage ⅡA であり、左下葉腺癌疑いは臨床病期 T1aN0M0、stage ⅠA であった。

以上より、診断は両側多発肺癌で、右側については、まず完全鏡視下に右肺上葉切除術を施行した。（4 port、手術時間 3 時間 54 分）3 ヵ月後二期的に完全鏡視下に左肺底区切除術を施行した。（4 port、手術時間 3 時間 24 分）病理学的診断は、右側は腺癌、EGFR 遺伝子変異陰性であった（図 3）。左側は BAC、EGFR 遺伝子変異陰性であった（図 4）。術後経過は良好で、早期にドレーン抜去、退院となった。現在外来にて経過観察中である（図 5）。

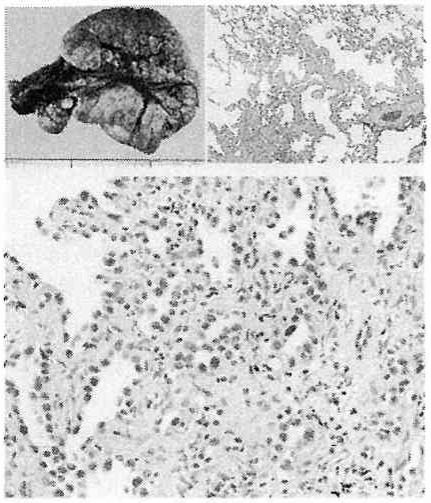

図 3. 病理組織写真（右上葉）
左上）切除した右上葉
右上）弱拡大　　下）強拡大

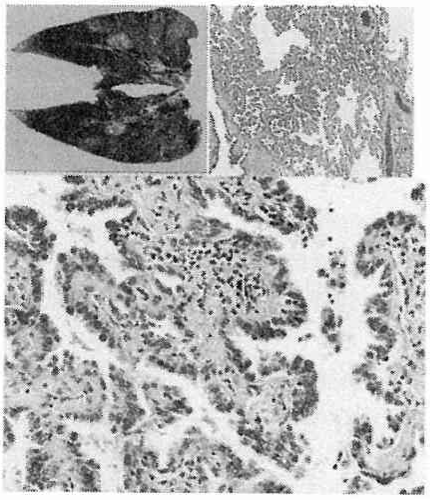

図 4. 病理組織写真（左底区）
左上）切除した左底区
右上）弱拡大　　下）強拡大

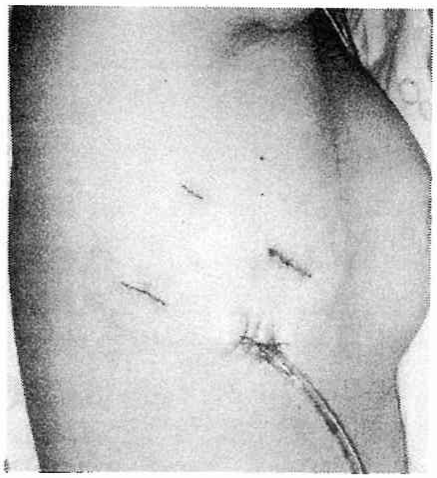

図5. 右肺術後　術創とドレーン

考察

当科における最近 10 年間の同時性多発肺癌症例は 20 例で、そのうち 4 例が両側性である（表1)。いずれも BAC 主体の腺癌であり、3 例で両側手術を施行した。

両側同時性多発肺癌の治療方針や治療例については、これまでに諸家の報告がある。それらで概ね論点となるのは、1.呼吸機能（肺切除量)、2.手術のアプローチ（開胸手術もしくは胸腔鏡下手術)、3.手術の時期（一期的もしくは二期的）である。

肺切除量について、本症例ではまず確定診断済であり腫瘍径がより大きい右肺に対して、標準治療である葉切除を行った。続いて左肺の GGO に対して BAC を疑い、積極的縮小手術として底区切除を選択した。一般に術後 FEV1.0 が 800～1000ml であれば、急性呼吸不全や手術関連死亡が低いとされている。本症例における患者の呼吸機能の推移を見ると、2 回の手術後 FEV1.0 は 1905ml であったが、有意な低下はみとめなかった（図6)。

手術のアプローチについては、両側とも GGO 主体の比較的早期の癌と考えられたので、当科データとして葉切除後短期の呼吸機能温存効果が高い[1]胸腔鏡下手術を選択した。2 回の手術とも早期のドレーン抜去、退院となり、手術侵襲の観点からも有効であったと考えられる。

手術の時期については、左肺の病変は BAC が疑われ時間的余裕があったことと患者自身の希望を考慮して、二期的に手術を行った。全病変が腺癌の症例は他の組織型を有するものと比べて予後がよい[2]という報告があるが、これは進行が比較的緩徐であるという腺癌の性質と、画像上 GGO を呈して早期発見されやすいことが関係していると考えられる。手術間隔は 3 ヶ月であったが、この間に呼吸機能の回復を図ることができた。

同時性多発肺癌に対する外科的治療について、残存肺機能や performance status がよい症例では両側の肺葉切除も可能で、特に I 期症例では良好な予後が期待できるとする報告がある[3]。また組織型が異なる肺癌や他臓器癌の肺転移を含む同時性多発肺癌症例でも、完全切除可能な場合は外科的切除が治療の選択肢となり得るとする報告もある[4]。今後さらなる症例の集積と検討が必要である。

結語

両側同時性多発肺癌に対して二期的に完全鏡視下で手術治療を行い、経過良好な一例を経験した。

組織型、臨床病期、呼吸機能などを考慮し可能ならば、両側完全鏡視下での手術治療は有効であると考えられた。

引用文献

1) 宮内善広、奥脇英人、松本雅彦、他. 原発性肺癌に対する肺区域切除症例の検討-特に胸腔鏡の使用について- 第26回日本呼吸器外科学会総会 2009；

2) 足立広幸、前原孝光、安藤耕平、他. 多発原発性肺癌手術例の検討. 胸部外科. 2010；63：347-354
3) 村岡昌司、岡忠之、赤嶺晋治、他. 多発肺癌に対する外科治療. 肺癌 2005；45：335-341
4) 中尾将之、石井源一郎、菱田智之、他. 同時性多発肺癌を含む3重複癌の1切除例. 日本呼吸器外科学会雑誌 2009；23：93-96

表 1. 当科における両側同時性多発肺癌症例（最近 20 年間）

症例	性別	組織型	アプローチ・術式	手術間隔	生存期間
1	男	左：腺癌 右：腺癌	1. 胸腔鏡補助下 下葉切除 （放射線定位照射）	5ヶ月	912日
2	男	左：腺癌 右：腺癌	1. 開胸 S8+9 区域切除 2. 胸腔鏡補助下 S8+9 区域切除	5ヶ月	210日
3	女	右：腺癌 左：腺癌	1. 胸腔鏡下 上葉切除 2. 胸腔鏡下 S8 区域切除	3ヶ月	15日
4	女	右：腺癌 左：腺癌	1. 胸腔鏡下 上葉切除 2. 胸腔鏡補助下 S5 区域切除	3ヶ月	18日

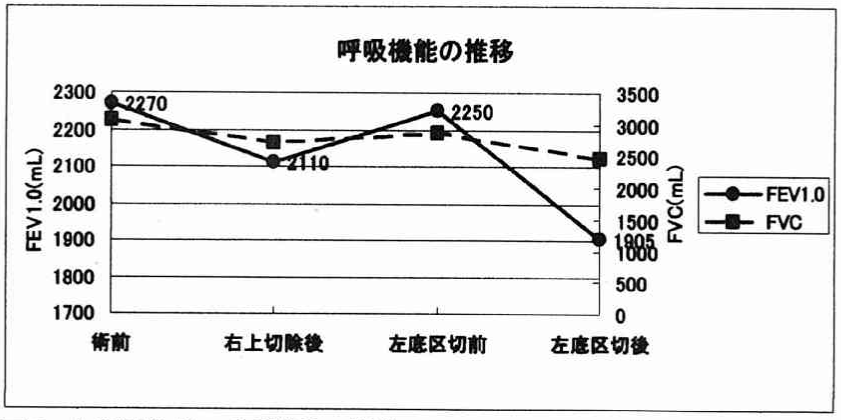

図 6. 本症例患者の呼吸機能の推移