皮膚悪性黒色腫術後孤立性肺転移の一切除例

山梨大学医学部呼吸器外科
國光多望、松原寛知、宮内善広、奥脇英人、松岡弘泰、鈴木章司、松本雅彦

要旨：症例は72歳女性。2005年に腹部皮膚悪性黒色腫切除術を施行され（結節型悪性黒色腫, pT4aN1aM0, stageIIIA）、その後化学療法を10クール施行されていた。経過観察中のCTで右肺S^1に増大傾向を示す結節を認め転移が疑われた為、当科にて右肺上葉の部分切除術を施行した。病理診断は悪性黒色腫の転移であった。悪性黒色腫は再発・転移しやすい疾患であり、肺転移症例の予後は悪いが、再発までの期間が1年以上で、転移巣の個数が少なく、完全切除が可能な場合には、積極的な肺転移巣の切除が薦められる。

キーワード：悪性黒色腫、肺転移、手術

はじめに

皮膚悪性黒色腫は再発・転移しやすい疾患であり、中でも肺への転移は60～80%[1)2)]と高頻度である。その内肺の転移巣を手術可能なものは10～15%程度と多くない為、呼吸器外科で遭遇する事は比較的稀である。今回、我々は、皮膚悪性黒色腫術後に孤立性肺転移をきたし、手術で切除した症例を経験したので、文献的考察を加えて報告する。

症例

症例：72歳女性
主訴：胸部CT異常陰影
既往歴：高血圧、糖尿病
喫煙歴：なし
現病歴：2005年6月、当院皮膚科にて腹部皮膚悪性黒色腫切除術施行（結節型悪性黒色腫, pT4aN1aM0, stageIIIA）。その後化学療法を10クール施行した。2008年10月のCTで右肺S^1に結節を認め、2009年5月のCTで増大傾向を示し転移が疑われた為、手術目的に当科入院となった。
入院時現症：身長152cm、体重54kg、血圧140/86mmHg、脈拍数72bpm整、胸部聴診上異常所見無く、腹部の手術痕を認める以外特記すべき事なし。
血液検査：腫瘍マーカーは5-SCD 4.9nmpl/l と上昇を認めず、その他にも異常所見を認めなかった。
呼吸機能検査：FVC 1900ml、%VC 86.4%、$FEV_{1.0}$ 1420ml、$FEV_{1.0\%}$ 74.7%。
胸部X線写真：異常所見なし（図1）。

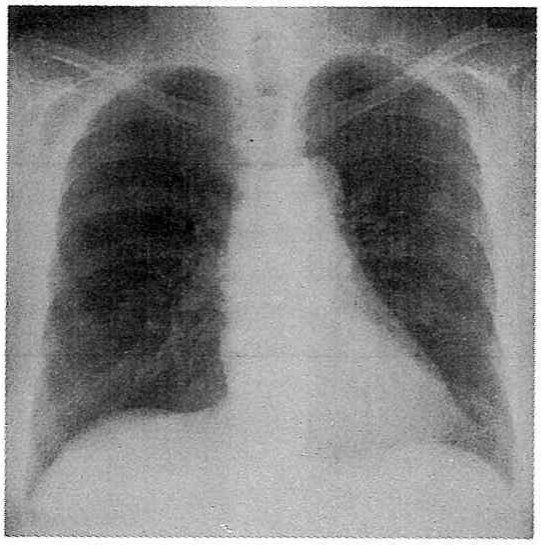

図1. 胸部X線写真

胸部CT：右肺S^1に直径7mmの円形の結節を認める（図2）。

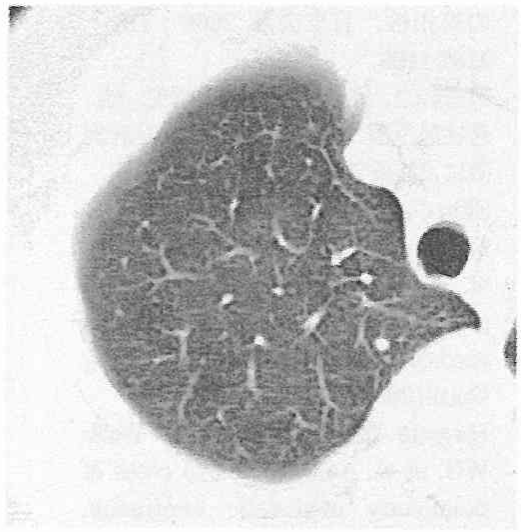

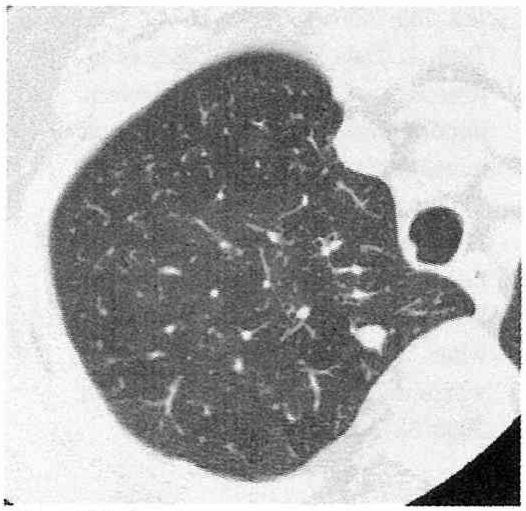

図2. 胸部CT
上）2008年10月、径5mmの結節
下）2009年5月、径7mmの結節
増大傾向を示す。

PET:右肺S^1の結節に早期相でSUV 1.75、遅延相で1.77のFDGの集積を認めた。
診断：皮膚悪性黒色腫肺転移疑い。
手術所見：後側方切開、第5肋間開胸で手術施行。腫瘍周囲の胸膜に変化を認めなかったが、触診にて腫瘍を同定し、部分切除術施行。迅速病理検査に提出し悪性黒色腫の転移と診断。断端陰性であり、止血を確認し手術を終了した。
病理所見：肺内に直径9mmの黒色の結節性病変を認めた。メラニン顆粒、淡い好酸性細胞質を含む大型異型細胞が充実性に増殖し、一部に多核細胞も認め、脈管侵襲像が散見された。既往の皮膚悪性黒色腫と類似の所見であった（図3）。
術後経過：術後第2病日に胸腔ドレーン抜去、経過良好で第9病日に退院となった。

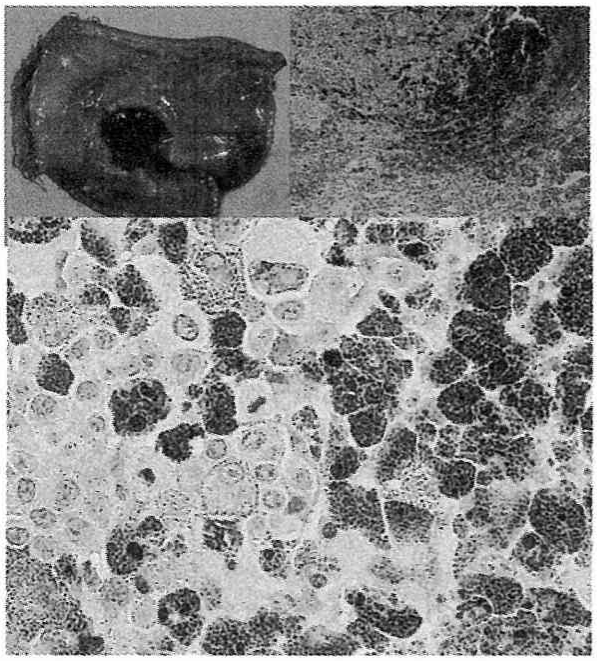

図3. 病理組織写真
左上）部分切除した肺組織　中央が黒褐色に変化
右上）弱拡大　肺胞の近傍に充実性増殖を示す腫瘍組織を認める
下）強拡大　メラニン顆粒を含む大小不同の腫瘍細胞核分裂像を散見

考察

悪性黒色腫の遠隔転移症例の予後は悪く、生存期間の中央値は8ヶ月前後と報告されている。肺転移も同様であり、国立がんセンター20年間の治療成績（表1）では肺転移症例の生存期間は7ヶ月である[1]。その中で完全切除できた症例の生存期間中央値は17ヶ月、Neumanら[3]は40ヶ月と報告している。適応を選べば、手術は効果的な治療と考える事ができる。予後因子としては、完全切除、孤立性肺転移、原発巣手術から再発まで1年或いは3年以上の期間があることなどが報告されている[1),4),6)]。本症例のように、転移巣が肺に限局し完全切除が可能で、DFIが長い場合には、積極的に手術で転移巣を切除する事により生存期間の延長を望む事ができると考える。

表1. 国立がんセンター20年間、
全453例の治療成績（1984年～2003年）

	症例数	MST（月）	2生率（%）	5生率（%）
肺転移	102	7		1.5
手術	18	15	38.3	14.3
手術せず	36	8	6.7	0

※MST：median survival time

手術：肺転移のみで手術施行症例

手術せず：肺転移のみで手術未施行例

結語

皮膚悪性黒色腫術後3年に再発した孤立性肺転移巣を外科的に切除した症例を経験した。手術適応となる症例の頻度は低いが、切除可能症例に対しては、手術により比較的良好な予後を期待できると考えられた。

引用文献

1) 西澤綾、山崎直也、山本明史、他. 悪性黒色腫の肺転移に対する外科療法の有用性. 日皮会誌 2006；116：1187-1193

2) 石原和之、斎田俊明、山本明史、他. 悪性黒色腫（1987～91年）の統計調査による疫学,予後因子,10年生存率. Skin Cancer 2000; 15: 99-107

3) Neuman HB, Patel A, Hanlon C, et al. Stage-VI melanoma and pulmonary metastases: factors predictive of survival. Ann of Surg Oncol. 2007; 14: 2847-2853

4) Harpole DH, Johnson CM, Wolfe WG, at el. Analysis of 945 cases of pulmonary metastatic melanoma. J Thorac Cardiovasc Surg. 1992; 103: 743-750

5) Tarfa L, Dale PS, Wanek LA, et al. Resection and adjuvant immunotherapy for melanoma metastatic to the lung and thorax. J Thorac Cardiovasc Surg. 1995; 110: 119-128

6) Leo F, Cagini L, Cappello M, et al. Lung metastases from melanoma: when is surgical treatment warranted? British Jounal of Cancer. 2000; 83: 569-572