

再発胸腺癌に対してカルボプラチン+パクリタキセル併用 化学療法が奏功した1例

山梨大学医学部 第二外科, 分子病理学*

松原寛知, 奥脇英人, 水谷栄基, 進藤俊哉, 松本雅彦, 土橋洋*

要旨

症例は51歳男性。胸腺癌に対して平成12年6月30日腫瘍摘出術+左肺部分切除+左腕頭静脈+心膜合併切除術を施行した。しかし、腫瘍は左肺動脈と左室に浸潤していたため完全切除はできず、術後腫瘍残存部に対して放射線照射60Gyとドセタキセル少量投与による化学放射線療法を施行した。その後、約4年間腫瘍はコントロールされていたが、平成16年9月胸部CTで上縦隔、左胸腔内に突出する直径2.5cmの腫瘍影を認めた。全身精査の結果、その他の部位には再発、転移の兆候を認めず胸腺癌の再発と診断した。治療は、外来にてカルボプラチン+パクリタキセルの併用化学療法を施行した。化学療法は脱毛を除き、副作用を認めず、6コース継続することができた。腫瘍は縮小し、現在外来にて嚴重に経過観察中である。胸腺癌の化学療法は確立されたものが少なく、肺癌に準じて治療されることが多い。今回の症例を通して、カルボプラチン+パクリタキセルの併用療法は胸腺癌の治療において一つの選択肢になるのではないかと考えられた。

キーワード：胸腺癌、カルボプラチン、パクリタキセル

はじめに

胸腺癌は胸腺上皮性腫瘍の中では比較的稀な疾患であり、一般的に予後不良と言われている。胸腺癌に対する標準的化学療法は現在のところ確立されておらず、術前および術後化学療法や再発例の治療に苦慮することが多い。今回我々は、胸腺癌術後再発に対し

でのカルボプラチン+パクリタキセルの化学療法が奏功した1例を経験したので報告する。

症例

患者:51歳、男性

主訴:前胸部違和感

既往歴:特記すべきことなし。

喫煙歴:20本/日×25年間。B.I.=500。

家族歴:特記すべきことなし。

現病歴:平成12年4月頃より、前胸部の違和感を自覚していた。同年5月23日当院内科受診、前縦隔腫瘍が疑われ、精査の結果、胸腺癌と診断。手術目的に紹介となる。

入院時理学所見:身長171 cm、体重73 kg、脈拍72 回/分整、血圧122/76 mmHg、意識清明、貧血、黄疸なし、心肺聴診上異常なし、体表リンパ節触知せず。

入院時検査所見:明らかな異常を認めず。

術前胸部 CT 検査(Fig. 1)では、前縦隔に直径 7cm の腫瘍を認め、大動脈および肺動脈に広く接してはいるが、明らかな浸潤所見は認めなかった。

6月7日 CT ガイド下腫瘍生検を施行。その結果、胸腺原発扁平上皮癌と診断した。

以上より、6月30日胸骨正中切開にて前縦隔に到達し、腫瘍摘出術を施行した。腫瘍は左腕頭静脈、心膜、左肺上葉に浸潤していたため、左腕頭静脈、

肺部分切除、心膜合併切除で摘出する方針とした。しかし、心膜を開けてみると肺動脈と左室にまで浸潤していたため摘出不能と判断し、肺動脈前面に腫瘍を残し、非完全切除であるが手術終了とした。

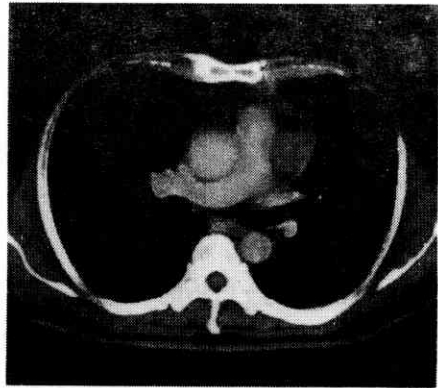
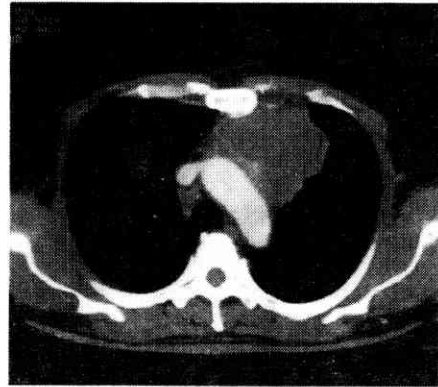


Fig.1. 術前胸部 CT 写真
前縦隔に直径7cmの腫瘍を認める。明らかな浸潤所見は認めない。

病理学的所見(Fig. 2):切除標本のH.E.染色では、内部に角化と壊死、線

維化を伴っていて、リンパ組織が腫瘍に圧排されるように存在し、その周囲に遺残胸腺を認め、Hassal 小体も認めた。病理学的に、胸腺原発の高分化扁平上皮癌と診断した。

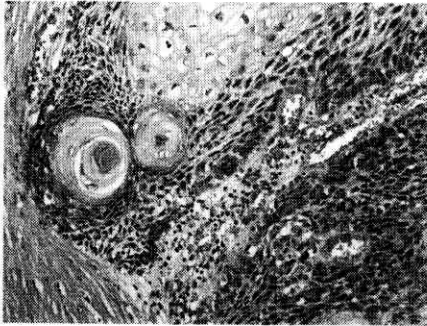


Fig.2. 病理組織像(H.E.染色)
高分化の扁平上皮癌と周囲に Hassal 小体や遺残胸腺を認める。

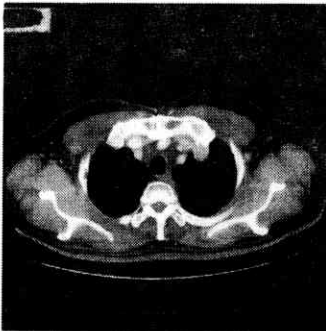


Fig.3. 術前胸部 CT 写真
上縦隔に直径 2.5cmの腫瘍を認める。

術後化学放射線療法:腫瘍残存部に対して7月17日から放射線照射60Gyとドセタキセル(30mg/week)を施行した。

その後、外来にて年3から4回の胸部CTによる再発および転移の経過観察をしていた。

術後約4年後の胸部CT検査(Fig. 3)では、胸腔内に突出する直径2.5cmの腫瘍影を認めた。その他の部位には再発、転移の兆候なく、経過より、胸腺癌の再発と診断した。

治療は、外来にてカルボプラチン(AUC5mg/ml・min, day1)+パクリタキセル(70mg/m², day1, 8, 15)の併用化学療法を平成16年11月から6コース施行した。副作用は脱毛を除き、認めなかった。

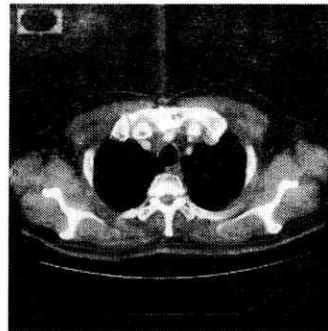


Fig.4. 化学療法後胸部 CT 写真
上縦隔の腫瘍が縮小している。

化学療法後の胸部CT検査(Fig. 4)では、上縦隔に突出していた腫瘍は縮小し、現在外来にて嚴重に経過観察中である。

考察

1977年に胸腺扁平上皮癌の概念が Shimosato¹⁾によって発表されて以来、胸腺癌に関する報告は増加してきている。2001年の呼吸器外科学会による胸腺上皮性腫瘍の全国アンケート²⁾では胸腺上皮性腫瘍の中の14.1%を占めるまでになってきている。しかし、本疾患における治療戦略は未だ確立されたものが無いのが現状である。

胸腺癌の治療には外科的切除、化学療法、放射線照射を用いた集学的治療が行われているが、特に、化学療法に関しては十分な検討がされておらず、1例ないし少数の報告³⁾⁴⁾⁵⁾しかない。最近では、肺癌の治療に準じて、新規抗癌薬(パクリタキセル, ドセタキセル, ジェムシタビン)の治療が一つの選択肢になりうる可能性があるとして守尾ら⁶⁾は報告している。

我々も胸腺癌再発に対して、カルボプラチン+パクリタキセル併用化学療法を施行し、再発症例においても有効性が示唆された。

胸腺癌は発見時Ⅲ期、Ⅳ期のことが多く、松岡ら⁷⁾は進行胸腺癌に対して術前補助化学療法と完全切除により比

較的良好な予後を報告している。本症例では、術前のCTで切除可能と判断し外科的切除の方針としたが、実際には肺動脈に浸潤しており完全切除できなかった。術前化学療法または放射線照射を考慮すべきであったと考えられる。

また、本当に胸腺癌かどうかという事に関しては、文献的に胸腺癌と確定診断するには、他に原発巣と思われる病巣が無いことと腫瘍の周囲に遺残胸腺が存在する二つが必要であるとされている⁸⁾。本症例では他臓器に原発巣がなく、外科的生検の結果、リンパ組織が腫瘍に圧排されて、その周囲に遺残胸腺を認めることから、胸腺癌と診断して問題ないとする。

まとめ

胸腺癌術後に、放射線化学療法を施行し、約4年後に再発した症例に対してカルボプラチン+パクリタキセルによる化学療法が奏功した。

カルボプラチン+パクリタキセルの併用療法は胸腺癌の治療において一つの選択肢になるのではないかと考えられた。

参考文献

- 1) Shimosato Y, Kameya T, Nagai K, et al. : Squamous cell carcinoma of the thymus. An analysis of eight cases. *Am J Surg Pathol* 1 ; 109-121, 1977.
- 2) 近藤和也, 門田康正 : 胸腺上皮性腫瘍の全国アンケート報告. *日呼外会誌* 16 ; 633-641, 2002.
- 3) A. Philippe Chahinian : Chemotherapy of thymomas and thymic carcinomas. *Chest Surg Clin N Am.* 11;447-456, 2001.
- 4) 加藤信秀, 島谷慎二, 笹本修一他 : Induction 療法が奏功した胸腺癌の1切除例. *肺癌* 37 巻;547-551, 1997.
- 5) カルボプラチン・ドセタキセルによる化学療法で Complete Response を得た胸腺癌と考えられた1症例. *肺癌* 42 巻 ; 215-219, 2002.
- 6) 守尾篤, 宮元秀昭, 中原和樹 他 : 胸腺癌切除例の集学的治療に対する臨床的検討. *日呼外会誌* 16;533-537, 2002.
- 7) 松岡英仁, 坪田紀明, 西尾涉他 : 胸腺癌 8 例の臨床的検討. *日呼外会誌* 15 ; 544-547, 2001.
- 8) Carlson RW, Dorfman RF, Sikic BI. : Successful treatment of metastatic thymic carcinoma with cisplatin, vinblastine, bleomycin, and etoposide chemotherapy. *Cancer.* 66 ; 2092-2094, 1990.