SIADHで発症した肺小細胞癌の1例

山梨大学医学部　第二内科　山口　弘、平塚　恵、山家理司、
西川圭一、久木山清貴
第一病理　大井章史
第二病理　加藤良平

要旨：症例は79歳男性。2003年3月10日より食欲不振、悪心が出現し近医を受診した。検査成績で低Na血症(Na 112 mEq/l)、血漿浸透圧低下（270 mOsm/l)、尿浸透圧上昇(511 mOsm/l)を認めSIADHと診断され当院内科へ紹介となった。原因検索のための胸部ＣＴで縦隔リンパ節腫大を認め、腫瘍マーカーではProGRP 396 pg/ml、NSE 10.5 ng/mlと上昇を認めた。気管支鏡検査で小細胞癌と診断され、肺小細胞癌に合併したSIADHと診断した。SIADHの症例では肺小細胞癌の合併を念頭に胸部ＣＴ、腫瘍マーカーなどの検索が必要である。

キーワード：SIADH、肺小細胞癌

はじめに

肺小細胞癌では1~5%に臨床症状を有するSIADHを合併すると報告されている[1]。今回、我々はSIADHで発症した肺小細胞癌の1例を経験したので報告する。

症例

症例：79歳、男性。

主訴：食欲不振、悪心。

既往歴：77歳　高血圧、糖尿病。

家族歴：特記事項なし。

患者背景：喫煙歴17本/日、60年間。

現病歴：2003年3月10日より食欲不振、悪心が出現し近医を受診した。検査成績で低Na血症(Na 112mEq/l)、血漿浸透圧低下(270 mOsm/l)、尿浸透圧上昇(511mOsm/l)、相対的ADH上昇(1.5pg/ml)を認めSIADHと診断され精査加療のため4月7日当院内科へ紹介入院となる。

入院時現症：身長159cm、体重52kg、体温36.6℃、血圧144/62mmHg、脈拍84回/分、表在リンパ節を触知せず、心肺雑音なし、腹部神経学的所見に異常なし、四肢に浮腫なし。

検査成績(Table 1)：血算ではHb 9.8g/dlと軽度の貧血を認めた。生化では、低Na血症（133mEq/l)、血漿浸透圧低下(270mOsm/l)、血漿浸透圧に相対的なADHの上昇を認め、尿検査では尿浸透圧上昇(562 mOsm/l)、尿中Na排泄の亢進を認めた。腎、副腎機能に異常はなかった。腫瘍マーカーではProGRP 396pg/ml、NSE 10.5ng/mlと上昇を認めた。

胸部レントゲン(Fig.1)：軽度の右肺門部腫大を認める。心拡大、胸水は認めない。

Table1

検査成績

＜血算＞	＜生化＞			＜腫瘍マーカー＞
WBC 9850/μl	TP 6.2g/dl	レニン 0.6ng/ml		CEA 2.7ng/ml
RBC 320 万/μl	Alb 3.3g/dl	アルドステロン 1.6ng/ml		SLX 25U/ml
Hb 9.8g/ dl	AST 23IU/l	コルチゾール 13.5 μg/dl		NSE 10.5ng/ml
Ht28.7%	ALT 22IU/l	ACTH 42.6pg/ml		SCC 0.91ng/ml
Plt34万/μl	LDH 288IU/l	F-T3 2.76pg/ml		シフラ 1.5 ng/ml
	γ-GTP 33IU/l	F-T4 1.13pg/ml		ProGRP 396pg/ml
	Cre 0.65mg/dl	TSH 1.23mg/dl		＜尿検査＞
	BUN 12mg/dl			U-Osm 562mOsm/
	Na 133mEq/l			Na 123mEq/l
	K 4.3mEq/l			17-OHCS 2.8mg/l
	Cl 95mEq/l			17-KS 3.7mg/l
	S-Osm 270mOsm/l			
	AVP 3.1pg/ml			

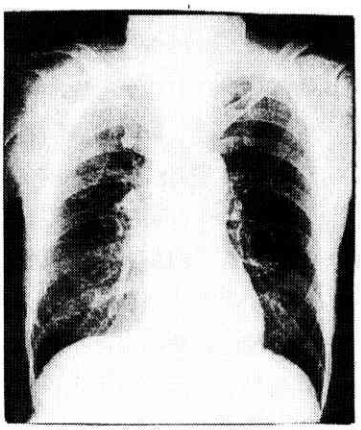

Fig.1

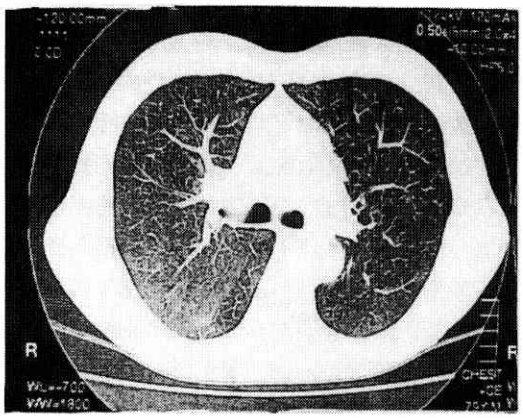

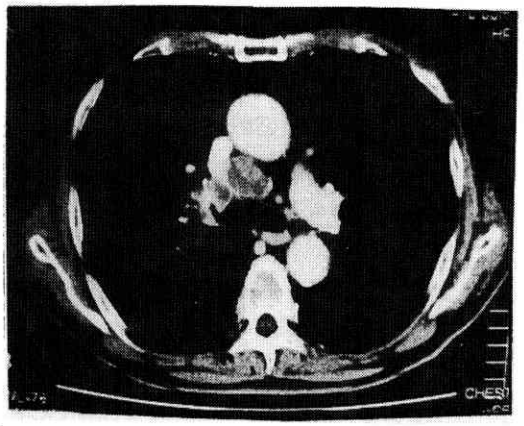

Fig.2

Table2

SIADH（ADH分泌不適合症候群）

診断基準

1 低浸透圧を伴った低Na血症
2 尿中Na排泄の持続（20mEq/l以上）
3 尿浸透圧＞血漿浸透圧
4 脱水がみられない
5 腎、副腎機能正常
6 血漿浸透圧に対するADHの相対的な高値

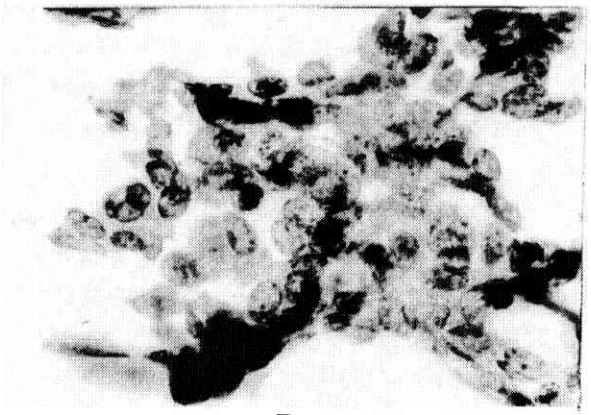

Fig.3

胸部CT(Fig.2):肺野に異常所見を認めない。縦隔条件で気管前リンパ節、右肺門リンパ節腫大を認める。

臨床経過：前医および当院入院時の検査成績はTable2[2]に示すSIADHの診段基準1～6を満たしておりSIADHと診断した。SIADHの原因にはTable3[2]に示すように頭蓋内病変、胸腔内病変、悪性腫瘍、薬剤などがあるが胸部CTで縦隔リンパ節の腫大を認め、腫瘍マーカーではProGRP、NSEが上昇しており肺小細胞癌によるSIADHが考えられた。肺野に病変を認めず腫大した縦隔リンパ節を経気管支吸引針生検したところFig.3に示すようにN/C比の非常に高い、一部裸核状の腫瘍細胞を認め肺小細胞癌と診断した。頭蓋内病変、その他の悪性腫瘍は頭部MRI、胸部CT、腹部CT、上部消化管内視鏡検査では認められず否定的であった。また、高血圧の治療として他院でベシル酸アムロジピン（ノルバスク[R]）、カンデサルタンシレキセチル（ブロプレス[R]）を内服していたが2年間継続内服されており、その間低Na血症の指摘はない。検索した限りではこの2剤に関しSIADHを発症した報告はなく薬剤性のSIADHも否定的であり肺小細胞癌に合併したSIADHと診断した。肺小細胞癌の臨床病期はlimited diseaseであったが高齢、Performance Status 2と不良でありCAVによる化学療法を1コース施行した。また、SIADHの治療としてデメチルクロルテトラサイクリン（レダマイシン[R])900mg/day、塩化ナトリウム6.0g/dayを投与し低Na血症はNa 140 mEq/l台に改善した。化学療法後、胸部CTで縦隔リンパ節の縮小を認めたが、Grade4の白血球減少、貧血また抗癌剤によると思われる薬剤性肺炎、心不全を合併した。化学療法の有害事象、合併症は輸血、G-CSF、利尿剤、副腎皮質ホルモンの投与で軽快したが化学療法の継続は困難であり病状の安定後、近医へ転院となった。

考察

SIADH（syndrome of inappropriate secretion of antidiuretic hormone)はADHの過剰分泌により腎における水再吸収が増加し、尿中へのNa排泄が持続することで低Na血症、血漿浸透圧の低下を生じる症候群あり原因としては頭蓋内病変、胸腔内病変、悪性腫瘍、薬剤性などがある。悪性腫瘍の中ではTable4[3]に示すように約80%を肺癌が占め組織型では小細胞癌が多い。発症機序として異所性ADH産生、腫瘍による受受容体や迷走神経への影響、鎮痛剤、抗癌剤による下垂体後葉からのADH分泌亢進などが知られている[4]。本症例では吸引細胞診による少量の検体しか得られず腫瘍組織中のADH産生は証明できなかったが未治療の肺小細胞癌であり、異所性ADH産生の可能性が高いと思われた。肺小細胞癌に合併したSIADHはTable 5に示すように高齢の男性に多く頻度は1~5%であり咳嗽などの呼吸器症状と悪心、食欲不振などの低Na血症に伴う症状が認められる[5]。治療は水制限、レダマイシン、塩化ナトリウム投与などに加え小細胞癌に対する治療が必要となる。小細胞癌に合併したSIADHは手術、化学療法、放射線療法などにより一過性であれ改善することが多いとされていいる[5]が本症例では化学療法が1コースし

か施行できず化学療法前後の血清Na値に変化は認められなかった。予後は小細胞癌に合併した場合、平均生存期間は8ヶ月と報告されており不良である[5]。

Table3　SIADHの原因

1) 頭蓋内病変
　脳炎、髄膜炎など
2) 胸郭内病変
　肺結核、肺炎、肺腫瘍、肺アスペルギルス症など
3) 悪性腫瘍
　肺癌、膵癌、前立腺癌、腎癌、胸腺腫、大腸癌、骨肉腫、悪性リンパ腫、白血病など
4) 薬剤
　ニコチン、カルバマゼピン、ビンクリスチン、サイクロホスファミド、クロフィブレート、バルビツレート、モルヒネ、クロルプロパミド、トルブタマイドなど

Table4

悪性腫瘍によるSIADH

1 肺癌		44例 (78.1%)
	小細胞癌	40例
	扁平上皮癌	2例
	大細胞未分化癌	1例
	腺癌	1例
2 胸腺癌		2例(4.5%)
胃癌、胃肉腫		2例(4.5%)
直腸癌		2例 (4.5%)

(1993 清水倉一、安藤稔)

Table 5

肺癌によるSIADH

・性別、年齢	高齢男性に多い
・頻度	肺小細胞癌の1~5%に合併
・症状	1 咳嗽　16%
	2 痰　11%
	3 悪心　9%
	全身倦怠感　9%
	5 食欲不振　8%
・治療	原疾患の加療、水制限
	デメクロサイクリン投与
・予後	平均生存期間　8ヶ月

おわりに

SIADHを契機に発見された肺小細胞癌の1例を経験した。SIADHの症例では肺小細胞癌の合併を念頭に胸部CT、腫瘍マーカーの検索が必要である。

参考文献

1) List AF,Hainsworth,et:The syndrome of inappropriate secretion of antidiuretic hormone (SIADH) in small cell lung cancer.J Clin Oncol 4:1191~1195,1986
2) 新臨床内科学 第6版:811~812,1995
3) 清水倉一、安藤稔:異所性ADH産生腫瘍.日本臨床 38:2977~2980,1980.
4) 木村時久、松井邦昭、他:異所性ADH産生腫瘍.腫瘍とホルモン:75~91,1978
5) 清水倉一、安藤稔:異所性抗利尿ホルモン産生腫瘍.内分泌症候群 2:290~294,1993