肺癌との鑑別が困難であった原発性肺クリプトコッカス症の一例

市立甲府病院　　内科　　宮木順也　山家理司　小澤克良
　　同　　外科　　宮澤正久　加藤邦隆
　　同　　病理　　宮田和幸
山梨医科大学　第２内科　金澤正樹

要旨：症例は６２歳女性。検診で胸部レントゲン異常を指摘され当科受診。胸部CT上左Ｓ１０に8mm大の高濃度結節病変を認めた。１ヶ月後のfollow upCTにて結節影の明らかな増大を認めたため原発性肺癌を疑い、外科に紹介した。胸腔鏡下部分肺切除術を施行し、病理組織診断にて原発性肺クリプトコッカス症の診断を得た。術後にフルコナゾール１００ｍｇ／day１ヶ月投与し治療を終了したが、現時点で再発は認めていない。以前は比較的稀な疾患とされていたが、検診が普及するにつれて報告数は増加傾向にある。半数以上が無症状で、検診で偶然発見されることが多い。過去の文献上でも画像所見が肺癌、肺結核と類似しており鑑別は困難とされている。最終的に気管支鏡、CTガイド下肺生検、胸腔鏡による確定診断がなされる傾向にある。
keyword　原発性肺クリプトコッカス症、CT、原発性肺癌、肺結核

はじめに

肺クリプトコッカス症は以前は稀な疾患とされていたが、検診の普及に伴い最近は報告例も増加傾向にある。本症の画像所見は多彩で、肺癌や肺結核との鑑別が問題となることが多い。今回我々は、原発性肺クリプトコッカス症の一例を経験したので、若干の文献的考察を加えて報告する。

症例

症例：６２歳　女性
主訴：検診胸部レントゲン異常
既往歴：特記事項なし
生活歴：喫煙歴なし　ペット飼育歴なし
現病歴：２０００年７月１８日に検診にて右上肺野の異常影を指摘され、8月２８日に当科受診した。胸部CT上、右上肺胸膜肥厚と左Ｓ１０に8mm大の結節影を認めた。１ヶ月後のfollow up CTにて左Ｓ１０の結節影の明らかな増大を認めたため、原発性肺癌を疑い9月２９日に当院外科紹介した。

受診時現症：身長１５３cm　体重55kg　血圧128/82mmHg　体温３６.２℃　表在リンパ節触知せず。胸部聴診所見に異常なし。腹部・神経学的所見に異常なし。

検査所見：

血算、生化学検査；異常なし

腫瘍マーカー;CEA　1.3 ng/ml　SLX　24 U/ml　SCC　<0.5 ng/ml
シフラ　<1.0 ng/ml　NSE(RIA) 12 ng/ml(↑)
NSE(EIA) 4.5 ng/ml

血清クリプトコッカス抗原；陰性

胸部単純Ｘ線（図１）；
右肺尖部に胸膜肥厚を認める他は、肺野に異常所見なし

胸部単純HRCT（図２）；
左Ｓ１０に、境界明瞭な8mm大の円形濃度上昇を認める。縦隔条件では同部位に一致して高濃度結節性病変を認める。有意な縦隔リンパ節腫大および胸水はなし

臨床経過：

充実性で長径が１０mm未満の結節病変であるため、一ヶ月後のfollow　up CTを施行した。約一ヶ月後の胸部CTでは左Ｓ１０の円形濃度上昇域は１１mm大に増大しており、notching,spiculationも認めた（図３）。短期間に急速に増大する結節影に関して、画像上、原発性肺癌を強く疑った。

胸部レントゲンでは確認できない病変のため、気管支鏡検査での質的診断は困難と考え、１０月６日に胸腔鏡下部分肺切除術を施行した。術中所見では胸膜の肉眼的変化はなく、触診で結節を確認し、部分切除術を行った。術中の迅速病理診断にて肺クリプトコッカス症の診断がつき、その時点で処置を終了した。

明らかな基礎疾患がなく、最終的に原発性肺クリプトコッカス症と診断した。術後はフルコナゾール一日１００ｍｇ投与を一ヶ月間行ったのち治療を終了したが、現時点では再発等は認めていない。

術後の固定標本HE染色；（図４）

辺縁が整で、肉芽腫様の病変が広がっている。Grocott染色で病巣中に多数のクリプトコッカス菌体が黒色に染色される。抗クリプトコッカス抗体を用いた免疫染色でも陽性であった。

考察

肺クリプトコッカス症はCryptococcus neoformansによる真菌感染症で、基礎疾患を有さず肺に限局する原発性肺クリプトコッカス症と、基礎疾患を有する続発性とに分けられる。肺クリプトコッカス症は以前は比較的稀な疾患とされていたが、検診の普及や血清学的診断法の進歩に伴い報告数は増加傾向（年間１５～２０例）にある[1]。

原発性肺クリプトコッカス症は男性に比較的に多く、２０～５０歳台に平均してみられる。半数以上が無症状で、検診で偶然発見されることが多い。有症状例でも発熱、咳嗽、喀痰が見られる程度で特徴的なものはない。診断方法としては気管支鏡、胸腔鏡下／開胸肺生検、血清クリプトコッカス抗原などが挙げられる[2)5)]。松山らの報告によると、血清クリプトコッカス抗原は画像上、単発結節影を呈する症例には感度が良くないとされており、さらなる検出法の検討が必要とされている[3]。

治療に関しては外科的切除、抗真菌薬投与が行われる。外科的切除例における術後抗真菌薬投与については、①病巣から離れた部位にもクリプトコッカス菌体が散布されていること、②クリプトコッカス髄膜炎の合併の危険性があること、③近年副作用の少ない安全な抗真菌薬の選択が可能となってきたことなどから、自覚症状を有する症例や画像上肺炎像を呈する症例では積極的に抗真菌薬を投与することが望ましいとされている[4]。

画像所見に関しては以前より肺癌、肺結核との鑑別が困難であるとされている。病変の分布は肺野末梢背側領域から発生することが多く、胸膜下に初感染巣を作り、時に全身へ散布される。陰影の性状については単発結節影が多く（約60％）、多発性結節影、浸潤影の順に続く。附随所見として空洞形成が報告例によって30～70％とされている[5]。

過去の文献報告の内で単発結節影を呈した同症のCT所見を詳細に検討した報告例と、本症例をあわせた１７例のHRCT所見をまとめた（図５）。

胸膜と接触を持つ病変が多数存在し、spicula、pleural indentationなど肺癌と鑑別を困難にする所見が多くの症例で認められている。結論的には画像所見のみでの本症と原発性肺癌との鑑別は不可能であると思われる[6]。

なお、１７例中結節径が１０mm未満の症例は4例のみであったが、小型肺癌との鑑別を要する疾患に本症を念頭に置く必要があり、今後小型肺癌との画像鑑別診断に関してもさらなる検討が必要と思われる。

文献：

１）内田達男、他：原発性肺クリプトコッカス症；症例報告と本邦報告115例の検討.日臨外会誌1987;48;639-644

２）緒方賢一、錦屋洋、他；肺クリプトコッカス症の２例ー本邦報告116例からみた原発性と続発性の比較ー.気管支学1997;19;122-126

３）松山航、溝口亮、他；肺クリプトコッカス症15例の臨床的検討.日呼吸会誌1999;37;108-113

４）西田有紀、千葉博、他；原発性肺クリプトコッカス症の検討.日呼吸会誌1999:37:614-617

５）岸一馬、本間栄、他；肺クリプトコッカス症の臨床病理学的検討.日呼吸会誌2000:38.670-675

６）中島秀行、島智子、他；原発性肺クリプトコッカス症のCT所見の検討.日本医放会誌1995;55;1032-1037

図1

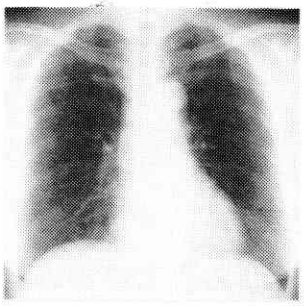

2000.9.29

図2



2000.8.28

図3

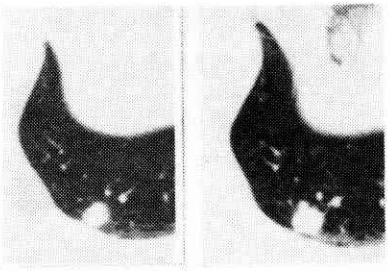

2000.8.28　　2000.9.25

図4

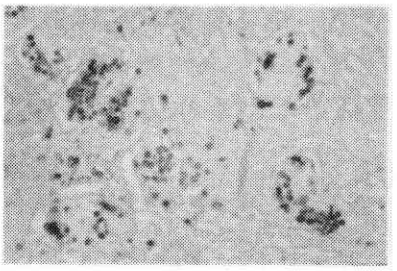

図5

1. 原発性肺クリプトコッカス症のCT所見

1．分布：肺野末梢背側領域から発生する傾向が強い

2．陰影：結節影７２％（単発性５７％）
　　浸潤影２２％
　　結節影＋浸潤影６％

3．附随所見：空洞３０～７０％

2. 同症の単発結節影のHRCT所見（17例）

辺縁；整	5例(29%)	不整	12例(71%)
胸膜との接触	12例(71%)	末梢血管収束像	9例(53%)
胸膜陥入	7例(41%)	spicula	7例(41%)
空洞	5例(29%)	散布巣	4例(24%)