肺性肥大性骨関節症を合併した肺癌の1例

山梨医科大学　第2内科　大木善之助　金澤正樹　西川圭一
石原　裕　田村康二
第2外科　高橋　渉　吉井新平

要旨
肺性肥大性骨関節症を合併した肺扁平上皮癌の1例を経験した。症例は52歳男性。主訴は両膝・両側下腿の疼痛。胸部X線及び胸部CTにて左下葉に腫瘤影を認め，病理組織診断は中分化扁平上皮癌であった。ばち状指を伴い，脛骨及び腓骨X線にて全周性に骨膜反応を認め，骨シンチグラムにおいて長管骨の皮質に沿う線状の異常集積を認めたため，肺癌に伴う肥大性骨関節症と診断した。原発巣切除後速やかな症状の軽減と骨シンチグラム所見の改善が得られた。

Key words：肺癌　肺性肥大性骨関節症　骨シンチグラム

はじめに

肺性肥大性骨関節症は，呼吸器疾患，特に肺癌に多く合併し，長管骨の骨膜新生を伴う骨膜炎，関節炎，ばち状指を主徴とする症候群である。欧米では原発性肺癌の2～10％に随伴してみられると報告されている(1)が，本邦における報告は比較的少ない。今回我々は，肺癌原発巣切除後に速やかな症状の軽減と骨シンチグラム所見の改善を認めた肺性肥大性骨関節症の1例を経験したので報告する。

症例：52歳　男性
主訴：両膝・両下腿の疼痛
既往歴：20歳　末梢性顔面神経麻痺
家族歴：特記事項なし
患者背景：喫煙歴40本／日・30年間　　職業は廃液処理業
現病歴：高血圧，高尿酸血症，肺線維症にて近医通院中，平成12年6月より両膝から両下腿にかけての腫脹を伴う疼痛が出現したため近医整形

外科受診。血液検査において炎症反応高値，白血球増加，貧血，リウマチ因子陽性を指摘され膠原病疑いにて当院第3内科紹介受診となる。その際の胸部X線にて両側下肺野の網状影，左下肺野の腫瘤影を指摘され当科を受診。左下肺野からの経気管支肺生検により中分化扁平上皮癌と診断され同年9月21日精査加療目的にて当科に入院となった。

入院時現症：身長171cm，体重71kg，血圧116／82mmHg，脈拍68／分・整，体温37℃，眼瞼結膜に貧血，黄疸なし。表在リンパ節は触知せず，チアノーゼも認められなかったが，両手指に高度のばち状指（図1），両下腿特に足背の腫脹と両足趾に手指と同様のばち状指が認められた（図2）。胸部では背部にてfine crackles を聴取。腹部，神経学的所見に異常は認められなかった。

入院時検査成績（表1）：血算では白血球数13370／μl と増加も分画に異常なく，Hb11.6g／dl と貧血を認めた。生化学ではALP488IU／l と高値，血清ではCRP6.1mg／dl，赤沈値112mm／hr と炎症反応高値を認めた。リウマチ因子2（＋），抗核抗体40倍SP型，KL-6は1000U／ml であった。腫瘍マーカーはSCC7.84ng／ml，CYFRA44.1ng／ml，SLX46U／ml と高値を示し，1CTPは8.6ng／ml と上昇していた。肺性肥大性骨関節症は，IL-6などの各種サイトカインやエストロゲン，GHなどの内分泌ホルモンとの関連性が報告されているが，IL-6は33.5pg／ml と高値を示したものの内分泌ホルモンに異常値は認めなかった。

入院時胸部X線写真（図3）：両側に下肺野優位の網状影，左下肺野に腫瘤影を認めた。

入院時胸部CT写真（図4）：上段の肺野条件では背側に優位な蜂窩肺を両側に認め，下段の造影CT縦隔条件においては左S^{10}の約6cm大の腫瘤は，壊死巣と思われる低濃度域を伴う腫瘤として認められた。

入院時下腿骨X線写真・骨シンチグラム（図5）：X写真では両側の脛骨，腓骨に全周性の骨膜反応を認め，骨シンチグラムでは両側下腿長管骨に，直線状の近位部より遠位部に強いRIの集積像を対称性に認めた。

以上より肺扁平上皮癌に合併した肺性肥大性骨関節症と診断。両膝，両下腿の疼痛に対し間欠的なNSAID投与にて対処し，stagingを施行。その結果T2N0M0 stage Ⅰb であり，10月13日当院第2外科にて左下葉切除術，ND2aリンパ節郭清術を施行した。術後病理病期はT2N0M0 stage Ⅰ

bであり絶対的治癒切除であった。
術前及び術後骨シンチグラム（図6）：図右側に示すように術後約40日の11月24日の骨シンチグラムでは，術前に認められていたRIの異常集積像は著明に改善した。また術前に認められていた両膝，両下腿の疼痛，腫脹は術後5日で軽快した。

考察

肺性肥大性骨関節症は，肺・胸膜病変、特に肺癌に多く合併するばち状指・長管骨の骨膜新生を伴う骨膜炎・関節炎を主徴とする症候群である。Coury [2] は，本症候群は，80％が原発性肺癌あるいは転移性肺癌，10％が胸膜腫瘍，5％が他の胸部腫瘍，5％が良性肺疾患に合併すると報告している。欧米では原発性肺癌の2～10％に随伴してみられると報告されている [1] が，本邦では0.2％との報告 [3] もあり比較的稀と思われる。四肢骨病変部における持続的血流増加が主な病因と考えられており [4]，エストロゲンやGHなどの内分泌ホルモン [5]，IL-6・TNF・PDGF [6]・HGFなどのサイトカイン [7]，迷走神経 [8]，A-Vシャント [4] の関与が報告されているが未だ定説はない。診断手段としては，骨シンチグラムが骨単純X線写真より感度が優れており，骨単純X線写真が検出できない非常にわずかな骨膜下の骨沈着や骨膜炎を検出することが可能であると言われている [9]。今回の症例においても，骨シンチグラムにて左右対称性の線状の異常集積が認められ，また原発巣切除後約40日にて異常集積は著明に改善し本症候群の診断及び病態評価に有用であった。従来の報告では，本症候群は原疾患の治療軽快に伴い自覚症状，骨シンチグラムの速やかな改善が得られるとされているが，今回の症例においても，原発巣の切除後速やかな症状及び骨シンチグラムの改善が得られた。

結語

肺癌の初発症状として両側性の関節及び長管骨の疼痛を認める場合があり、本症候群を念頭におき日常診療に従事する必要があると思われた。

参考文献

1）Ray ES, Fisher HP : Hypertrophic osteoarthropathy in pulmonary

malignancies. Ann Intern Med 38 : 239, 1952.

2) Coury C : Hippocratic fingers and hypertrophic osteoarthropathy. a study of 350 cases. Br J Dis Chest 54 : 202, 1960.

3) 平潟洋一, 北村 諭：ばち状指または肺性肥大性骨関節症を呈した原発性肺癌症例の臨床的検討. 日胸疾会誌 33 : 1080, 1995.

4) 本間日臣：肺性肥大性骨関節症 pulmonary hypertrophic osteoarthropathy の成因. 日本臨床 33 : 116, 1975.

5) 西 耕一, 松村正己, 明 茂治, 他：肺癌原発巣切除後, 速やかな症状の改善を認めた肺性肥大性骨関節症の2例. 日胸疾会誌 32 : 271, 1994.

6) Dickinson C J , Martin J F : Megakaryocytes and platelet clumps as the case of finger clubbing. Lancet 19 : 1434, 1987.

7) Yosipovitch G, Weinberger A : Cytokines : A unifying concept in the pathogenesis of clubbing. Med Hypoth 36 : 122, 1991.

8) Flavel G : Reversal of pulmonary hypertrophic osteoarthropathy by vagotomy. Lancet II : 260, 1956.

9) 荒川敬子, 小玉隆雄, 星 博昭, 他：肥大性骨関節症のシンチグラフィ. 臨放 27 : 1399, 1982.

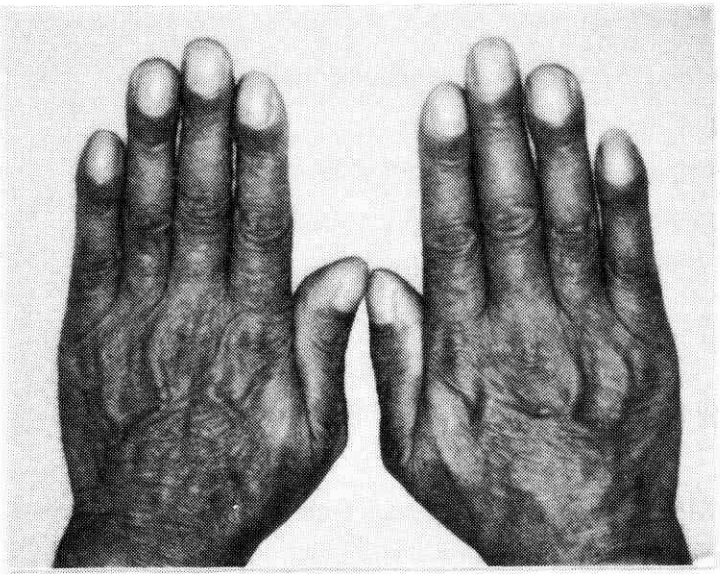

図1

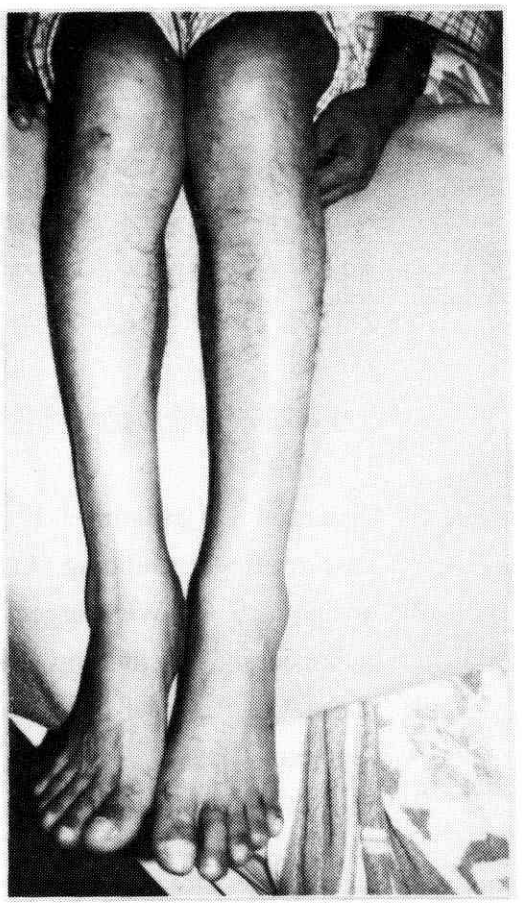

図2

表1

入院時検査成績

血液

WBC	13370	/μl
RBC	404万	/μl
Hb	11.6	g/dl
Ht	35.6	%
Plt	40.9万	/μl

血清

CRP	6.1mg/dl
RA	2（+）
ANA	40倍 SP型
KL-6	1000 U/ml
IL-6	33.5 pg/ml
ESR	112 mm/hr

生化学

TP	7.7	g/dl
Alb	3.2	g/dl
ALP	488	IU/l
GOT	10	IU/l
GPT	6	IU/l
BUN	15	mg/dl
CRE	0.67	mg/dl
Ca	9.7	mg/dl
IP	3.3	mg/dl

腫瘍マーカー

SCC	7.84 ng/ml
CYFRA	44.1 ng/ml
CEA	3.4 ng/ml
SLX	46 U/ml
1CTP	8.6 ng/ml

内分泌

GH	0.10 ng/ml
LH	6.1 mIU/ml
FSH	11.2 mIU/ml
プロゲステロン	0.60 ng/ml
E_2	48 pg/ml
E_3	10 pg/ml 未満
ACTH	37.3 pg/ml
コルチゾール	9.9 μg/dl
INT－PTH	16 pg/ml

血液ガス

pH	7.441
$Paco_2$	34.5 mmHg
Pao_2	100.1mmHg

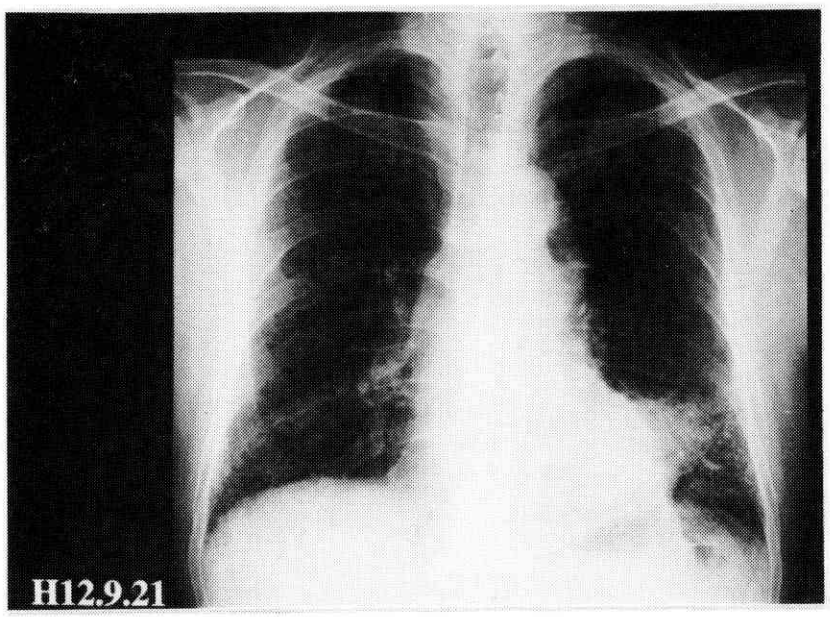

図３

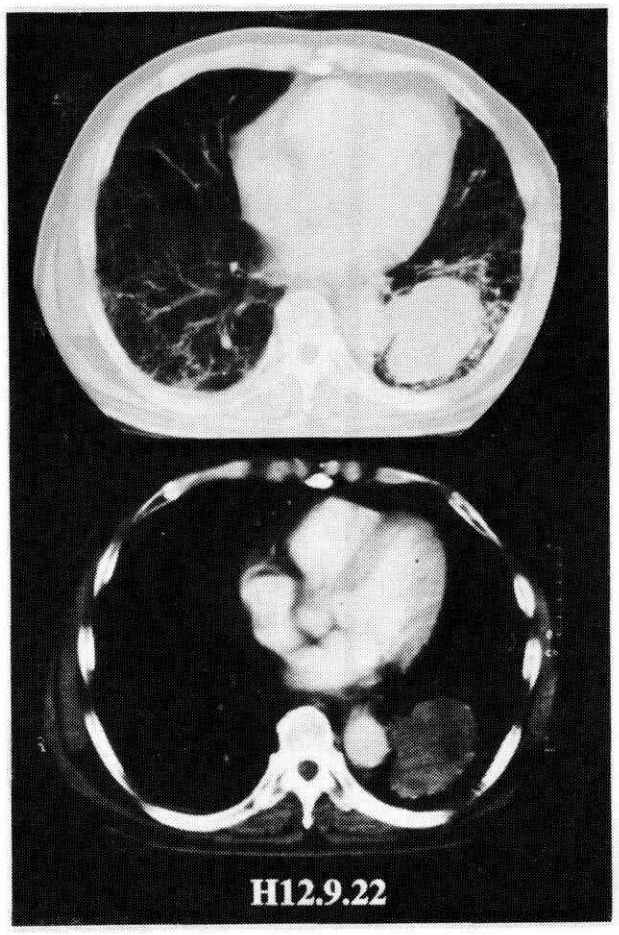

図４

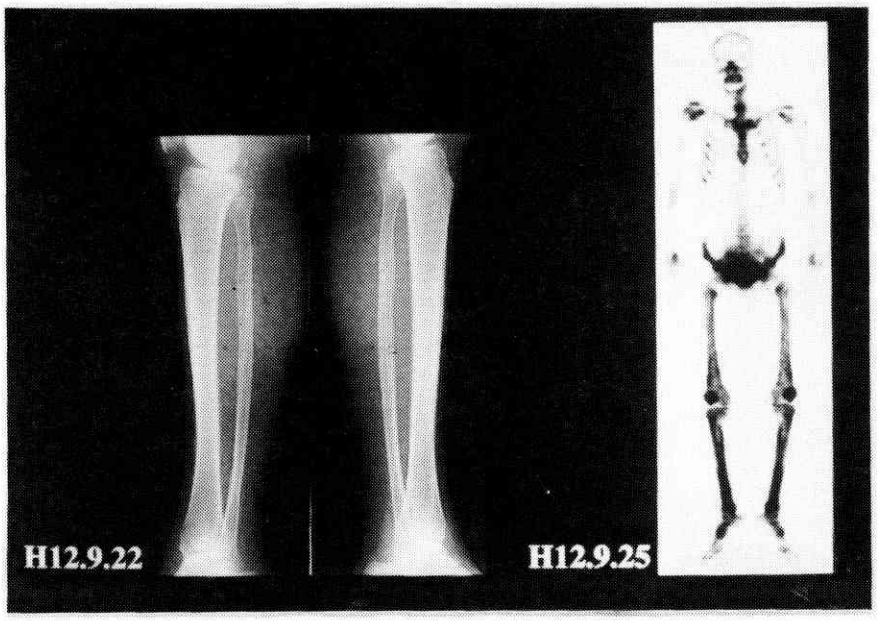

図5

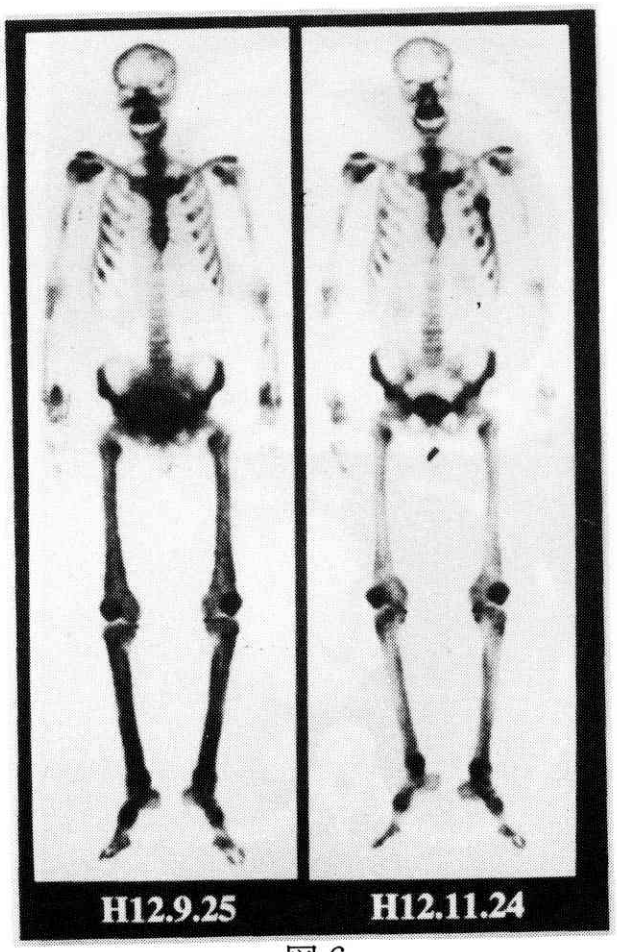

図6