術前化療によりCT上無所見となったⅠA期小細胞肺癌の1例

山梨医科大学第2外科[1)]、同第2内科[2)]、同第1病理[3)]

宮原和弘、高橋　渉、横須賀哲哉、井上秀範、明石興彦、松本春信
喜納五月、鈴木章司、保坂　茂、吉井新平、多田祐輔[1)]
山家理司、大木善之助、西川圭一、石原　裕[2)]、平島奈緒子[3)]

要旨

症例は76歳男性。右S9原発の小細胞肺癌（SCLC）cT1 N0 M0 stage ⅠA に対しPE療法1コース施行。CT上無所見となり、adjuvant surgery として右下葉切除およびリンパ節郭清術を施行した。術後病理組織学的にも腫瘍細胞は認められなかった。化学療法が奏効した症例でも、Ⅰ・Ⅱ期症例では、非切除例は切除例に比し局所・遠隔とも再発率が高いため、有意義な治療が行えたものと考える。

Key words: 小細胞肺癌、化学療法、手術療法

はじめに

小細胞肺癌は、早期に遠隔転移を生じるため、発見時すでに進行癌であることが多く、早期癌であっても、外科療法単独の治療成績は不良である。今回、術前化療によりCT上無所見となったⅠA期小細胞肺癌を経験したので報告する。

症例

症例：76歳、男性
主訴：胸部X線写真上の異常影
既往歴：高血圧、脊柱管狭窄症
家族歴：特記すべきことなし
患者背景：タバコ；20本／日（60年間）　アルコール；1合／日（60年間）
現病歴：毎年人間ドックを受診しているが異常を指摘されたことはない。
2000年2月、ドックにて胸部X線写真上、右下肺野に異常影を指摘され、胸部CTにて右S9に径2cm大の腫瘤陰影を認めた。
近医にてTBLB施行したところ小細胞肺癌（SCLC）と診断され、3月16日当院第2内科紹介入院となった。
入院時現症：身長164cm、体重55kg、血圧136/76mmHg、脈拍70bpm、心肺聴診上異常なし。表在リンパ節触知せず。
入院時検査所見
血算・生化学検査：異常なし
血液ガス分析：pH 7.445、PO_2 63.7mmHg、PCO_2 41.8mmHg
呼吸機能検査：%VC 72.0%、FEV1.0% 74.3%

腫瘍マーカー：NSE　4.49ng/ml、Pro GRP 40.1pg/ml、SCC 1.80ng/ml↑
CYFRA 2.76ng/ml↑、CEA　2.3ng/ml、SLX 2.5U/ml
胸部X線所見：右下肺野に径2cm大の腫瘤陰影を認める（図1左）。
胸部CT像：右肺下葉S9に径2.2×1.6cm、境界明瞭、不整型の腫瘤性病変を認める（図1右）。縦隔・肺門部に有意なリンパ節腫大は認めない。
TBLB組織診：クロマチンに富み、細胞質に乏しい小型の悪性細胞の増殖を認める（図2）。
頭部MRI、骨シンチ、腹部CT像：遠隔転移を認めない。

治療経過

小細胞肺癌cT1 N0 M0 stage ⅠAの診断にて、まず化学療法を行うこととした。高齢者であることを考慮し、PE療法を75% dose（CDDP 100mg/body Day 1、VP-16 90mg/body Day 1～3）で1コース施行。経過中、好中球の減少を認めG-CSFを投与したが、その他、特に副作用は認めなかった。

化療後胸部X線所見：右下葉の腫瘤像は明らかに縮小した（図3左）。
胸部CT像：S9に認められていた腫瘤は消失した（図3右）。

adjuvant surgeryとして右下葉切除、リンパ節郭清術を施行した。

切除標本：B9bの末梢側、術前CT像で腫瘍の存在していた部位に一致し、直径0.8cm大の境界明瞭な黄白色の腫瘤を認める（図4）。
病理組織標本：マクロファージとリンパ球の浸潤を認めるgranulomaの像で、癌細胞は認めない（図5）。p T0 N0 M0と診断した。

考察

小細胞肺癌は腫瘍増殖が早く、早期に遠隔転移を来す反面、抗癌剤や放射線に対する感受性が高い特徴を有している[1]。治療面においては、1960年代後半British Medical Research Councilにより放射線療法が手術治療に勝ると報告されて以降[2]、小細胞肺癌に対する標準治療は化学療法と放射線療法と考えられる様になり手術療法は敬遠されてきた。しかし近年化学・放射線併用療法で局所再発率が70%に達する高率に認められると報告されており[3]、局所のコントロールという意味での手術療法が見直されてきている。化学療法の進歩と相まって、手術を併用したⅠ期・Ⅱ期症例の3生率が50～75%と高いことなどから、現時点ではⅠ期・Ⅱ期症例は外科切除の適応と考えられてきている[4)5)]。しかし、Ⅲ期以上の症例に対するsalvage surgeryの意義に関しては今尚controversialである[6]。

化学療法のタイミングに関しても術前か術後かの意見は未だ一致していないが、当院のようにhospital delayの長い環境では、まず化療が優先されるべきと考える。また治療効果として、太田ら[7]はadjuvant surgeryを検討し、Ⅲ期症例の5年生存例が存在しなかったことから、N2例に対するadjuvant surgeryの適応はないとし、さらに、たとえCRが得られても、Ⅰ・Ⅱ期症例では非切除例は切除例に比べ局所・遠隔とも再発率が高く、切除標本にはviableな悪性細胞を認めるなどadjuvant surgeryの有用性を報告している。集学的治療により効果が得られた症例すべてに手術が行われるべきとは考えないが、Ⅰ期症例である本症例での肺切除は、有意義なものと思われる。

結語

ⅠA期小細胞肺癌に術前化学療法(PE療法)を施行し、CT上無所見となった1例を経験した。

切除肺の病理組織学的検索で腫瘍細胞は認められなかったが、再発阻止の立場から、肺切除は有意義なものと思われる。

文献

1) 森田豊彦：肺癌の疫学．臨床医　22：1904-1909，1996
2) Miiler A B, Fox W, Tall R: Five-year follow-up of the Medical Research Council comparative trial of surgery and radiotherapy for the treatment of small-celled or oat-celled carcinoma of the bronchus. Lancet 2: 501-505, 1969
3) Work E, Nielsen O S, Bentzen S M, et al: Randomized study of initial versus late chest irradiation combined with chemotherapy in limited-stage small-cell lung cancer. J Clin Oncl 15: 3030-3037, 1997
4) 馬場雅行、山口豊、藤沢武彦他：肺小細胞癌の外科治療．日胸外会誌　39：584-585，1991
5) 中山秀章、横山晶、木滑孝一他：小細胞肺癌の治療別予後と長期生存例の検討．肺癌　34：867-873，1994
6) Shepherd F A, Ginsberg R, Patterson G A, et al: Is there ever a role for salvage operations in limited small-cell lung cancer? J Thorac Cardiovasc Surg 101: 196-200, 1991
7) 太田満夫、原　信之、一瀬幸人他：今日の肺癌治療′87；Adjuvant　Surgery の現況．日臨外　42：47-51，1987

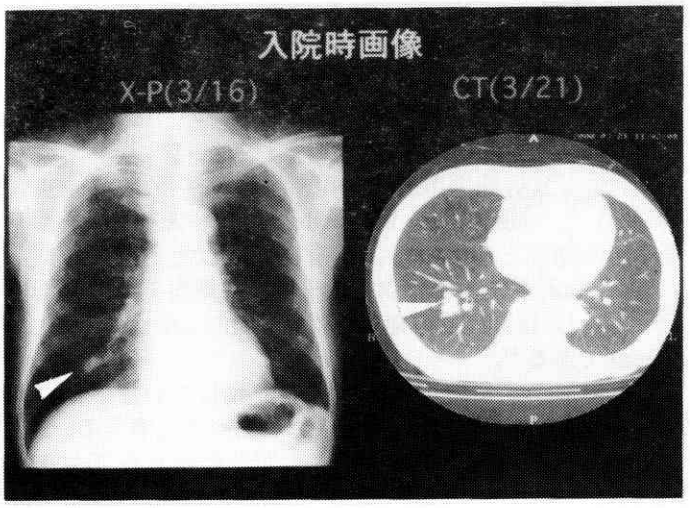

図1．胸部X線写真

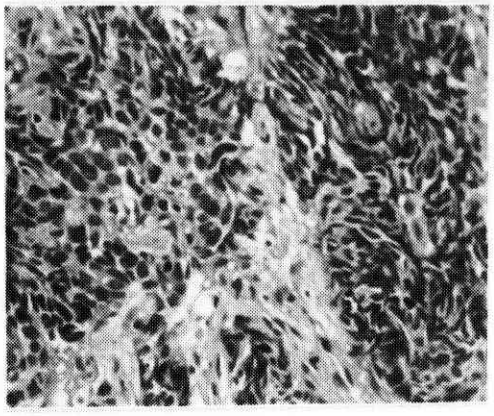

図2．TBLB組織像
(HE stain)

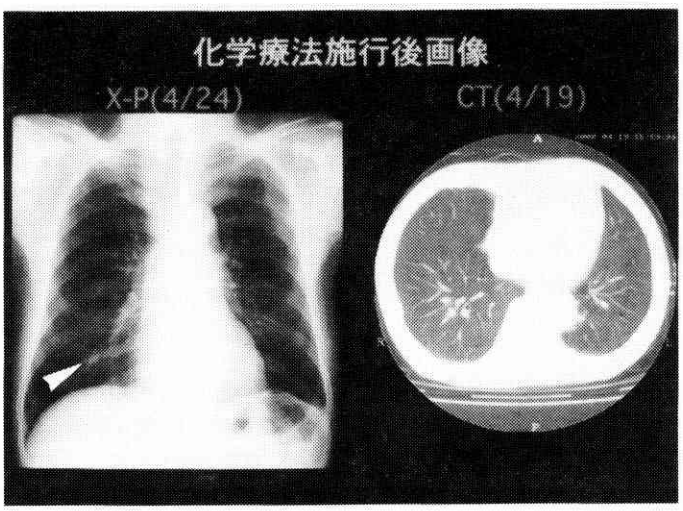

図3.　化療後胸部X線写真

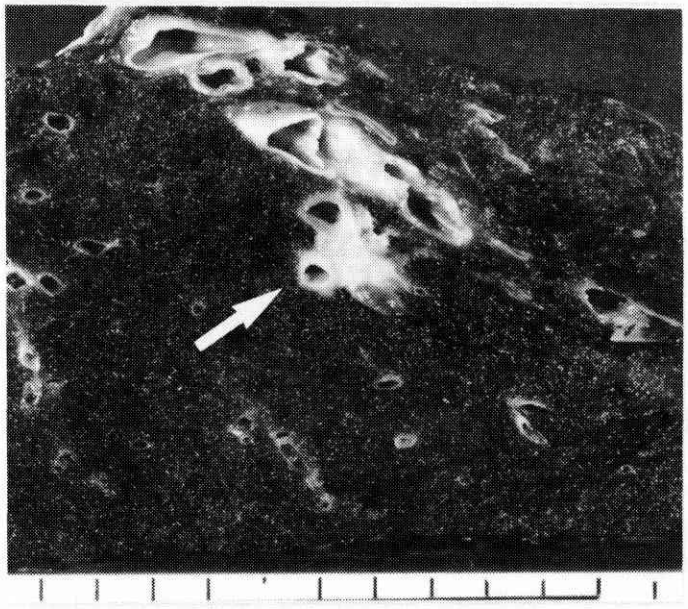

図4.　切除標本肉眼像

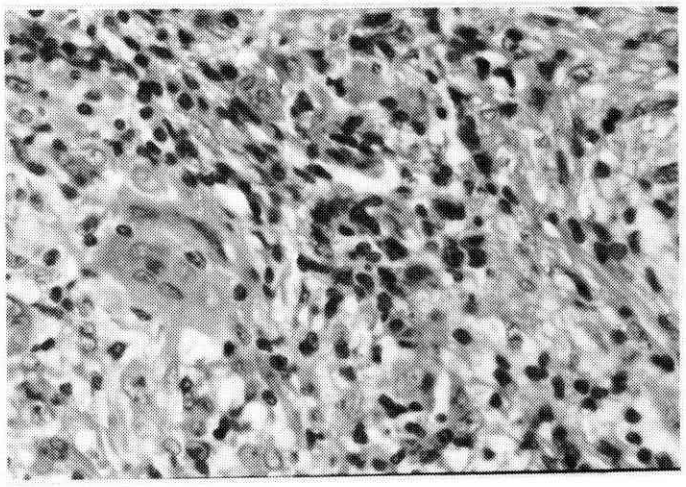

図5.　切除標本組織像
(HE stain)