平成９年４月１日

甲状腺癌に重複した悪性胸膜中皮腫の１手術例

山梨県立中央病院　外科　桜井裕幸　浅川真己
渡野辺郁雄　千葉成宏
同　病理科　小山敏雄　大森樹美枝

はじめに

胸膜中皮腫は中胚葉起源で、体腔を覆う中皮細胞とその下層の結合組織より発生する腫瘍である。その発生頻度は比較的稀とされながらも、その報告例は最近徐々に増加傾向にある。今回われわれは、甲状腺癌に重複した悪性限局型胸膜中皮腫の一手術例を経験したので報告するとともに悪性限局型胸膜中皮腫について若干の文献的考察を加えた。

症　例

症例：78歳、女性。

主訴：頚部腫瘤。

家族歴：特記すべきことなし。

既往歴：昭和56年に甲状腺乳頭癌にて甲状腺右葉切除。明らかなアスベスト暴露歴は認めなかった。喫煙歴（－）、低血糖発作（－）、骨関節症（－）。

現病歴：平成６年11月に右頚部腫瘤を自覚し、近医受診。同時に撮影された胸部X線写真にて、右下肺野に塊状陰影指摘され、精査目的にて、当院紹介受診。

入院時現症：身長149cm、体重54.4kg、貧血・黄疸は認めず、胸部・腹部とも理学的に異常を認めなかった。また、表在リンパ節は右頚部に径２cm大の弾性硬な可動性のある腫瘤として孤立性にのみ触知した。

入院時検査成績：炎症所見、血小板数の増加等の異常を認めず、腫瘍マーカーも含め、血液生化学検査上異常を認めなかった（表１）。また、心電図・呼吸機能・動脈血ガス分析等にも異常を認めなかった。

入院時検査所見

WBC	7800/mm³	RBC	4.62×10⁶/mm³		
Hb	14.3 g/dl	Plt	215×10³/mm³		
TP	7.7 g/dl	Alb	4.2 g/dl	T.bil	1.19 mg/dl
AMY	91 U/l	BUN	17.5 mg/dl	UA	5.9 mg/dl
Cr	0.9 mg/dl	CPK	59 U/l	LDH	336 U/l
GOT	26 U/l	GPT	14 U/l	γ-GTP	13 U/l
ALP	109 U/l	LAP	42 U/l	Che	0.76 ΔpH
Na	144.7 mEq/l	Cl	98.4 mEq/l	K	3.6 mEq/l
Ca	8.1 mg/dl				
CRP	(－)	FBS	94 mg/dl		

表１　入院時検査所見

入院時胸部単純X線所見：気管の右側偏位および右下肺野には８×５cm大の類円形の境界明瞭な均等性の腫瘤陰影を認め、側面像でも同様の腫瘤陰影を認めた（図１）。

胸部CT像：右下肺野に胸壁に接した7.0×4.7cmの内部均一、境界明瞭な充実性腫瘤を認め、一部石灰化を伴っていた。画像上、腫瘤はtapering marginを欠き、気管支や血管の巻き込み像および胸壁外への浸潤を認めず、また、明らかなリンパ節の腫大も認めなかった（図２）。

確定診断を得るため、術前、頚部腫瘤および胸腔内腫瘤に対し経皮針生検を施行した。その結果、頚部のものは、核型不整な細胞が集団で認められ、特に甲状腺乳頭癌に特有とされている核内細胞質封入体の存在を認め、細胞学的に甲状腺濾胞上皮由来と考えられた。一方、胸部のものは、結合性の乏しい核型不整な細胞が認められ、紡錘形の細胞質を有し、また、核の線細な染色性より非上皮性の腫瘍と考えられ、病理組織では、sarcomatousな部分の一部に、上皮様の腫瘍性増生も認められ、二相性をなしており、混合型悪性中皮腫が強く疑われた（図３）。

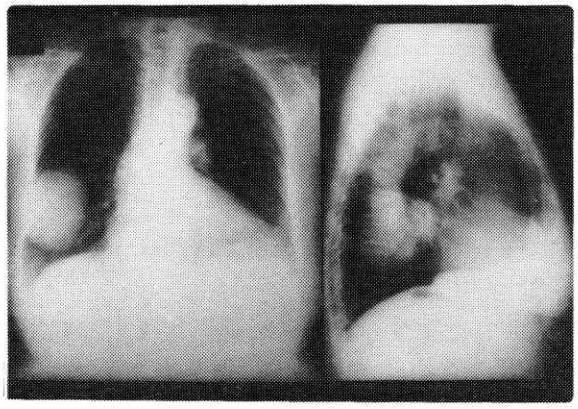

図１　胸部単純X線所見

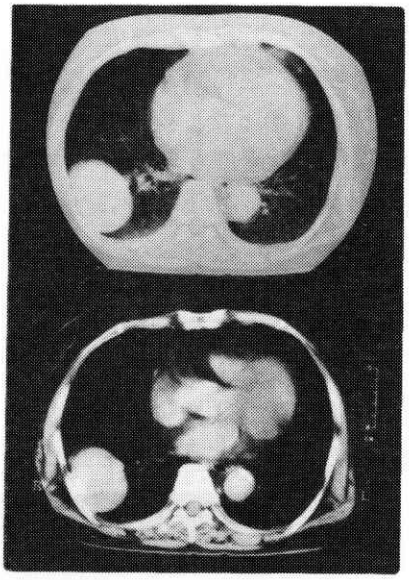

図２　胸部CT像

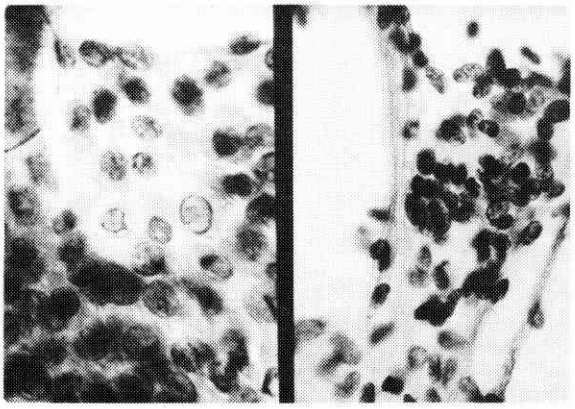

a　　b

図３　経皮針生検（a：頚部　b：胸部）

以上の所見より、右頚部腫瘤は甲状腺癌のリンパ節転移、肺野の腫瘤影は胸膜中皮腫を強く疑い、平成７年２月１日手術を施行した。

手術所見：右後側方切開、第６肋間にて開胸。胸腔内に癒着は認めず、淡黄色漿液性の胸水を少量認めた。腫瘍は主に右上中下葉間に埋没するように存在し、中葉は一部無気肺を呈していた。腫瘍は上中下葉と広基性に癒着しており、上葉・中葉・下葉部分切除を伴い腫瘍を摘出した。リンパ節はサンプリング的に、７・８・10番を郭清した。同時に頚部腫瘤も摘出した。

摘出標本の肉眼的所見：摘出した胸腔内腫瘤は大きさが7.5×8×5cm、重さ170gで、卵形状を呈し、薄い被膜で被われていた。硬さは弾性硬で、割面は灰白色充実性で肺実質は辺縁に圧排されていた（図４）。

病理組織学的所見：頚部の腫瘤は甲状腺乳頭癌の像であり、甲状腺癌のリンパ節転移と考えられ、胸腔内の腫瘤は、大部分が異型性のある紡錘型細胞の増生からなるsarcomatousな部分で、一部に上皮様の腫瘍増生も認め、二相性をなしていた。また、肺胸膜弾性板より外側に存在するため肺外の病変であること、一部明らかな肺内浸潤を伴い、所々にnecrosisがみられること、さらに免疫組織化学的所見などから、混合型悪性中皮腫と診断された（図５）。また、術中摘出した胸腔内のリンパ節に転移は認めなかった。

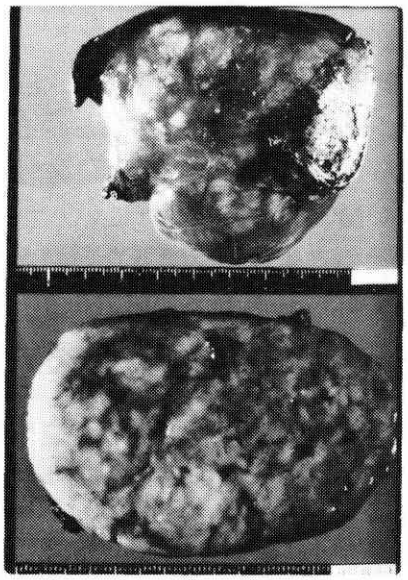

図４　摘出標本
（上：腫瘤表面　下：割面）

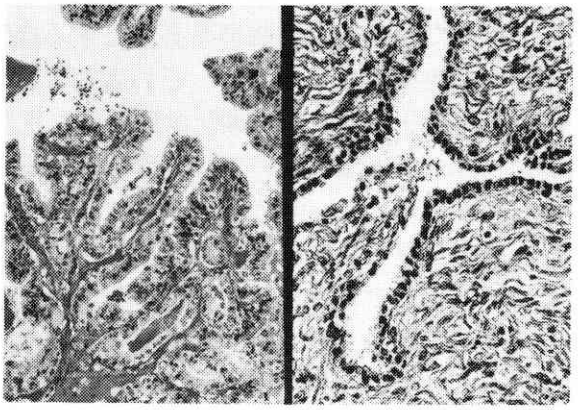

a　　b

図５　病理組織像　（a：頚部　b：胸部）

術後経過：特に合併症もなく良好に経過し、術後１年８ヵ月の現在も再発、転移の兆候は見られていない。

考　察

一般に胸膜中皮腫は良性と悪性とに分類され、さらに、その進展形式によって、限局型とびまん型に分けられる。組織学的には、上皮型、肉腫型、およびその混合型に分類されている。発生頻度については、限局型胸膜中皮腫はOkikeら[1]によると人口10万人に対し2.8人、またびまん性胸膜中皮腫は森永ら[2]の検討では0.5人と報告されている。びまん型はそのほとんどが悪性であり、逆に限局型の多くは良性であり[3)4)5)6)7)8)9)10)11)]、本症例のように限局型のうち悪性を呈するものは８～30％と報告されてる[12)13)]。疫学的には、特に悪性のものにおいてアスベスト暴露歴との関連性がいわれてる[14)]。また、本症例のように他臓器の癌と合併または同時発生した症例は過去報告例をみても一例をみるのみであり、非常に稀と思われた。臨床症状としては、中皮腫全体では本症例のように無症状に経過し偶然発見される症例も多いが、悪性例、特にびまん型では胸痛、咳、呼吸困難等何らかの症状を有して[14)15)16)]発見されるケースが多いようである。稀に、低血糖症状[17)]、骨関節症状[18)]を随伴して発見されるケースもある。診断においては、本症例のように術前診断の得られることはまれであり、一般に術前胸水細胞診や経皮針生検を施行するもその診断率は低く[16)19)20)21)]、胸腔鏡等を含めた積極的な開胸術を必要とする症例が多いとされている。鑑別診断としては癌、肉腫等が対象となるが、その鑑別は必ずしも容易ではなく、病理組織学的所見のほか、組織化学・免疫組織化学的所見、電顕所見などが応用されている[3)22)23)24)]。腫瘍マーカーCEA値においては全臨床経過を通じ血清・胸水中にて上昇を認めないと考えられている[25)]。治療は、限局型の場合、一般的に外科的摘出がなされている。その予後は、良性の場合は、腫瘍摘出にて良好な予後が得られるのに対し、悪性限局型においては、その予後は一般に悪いとされ、２年生存率が40％弱と報告されている[26)27)]。化学療法、放射線療法の併用等もなされているが、その効果は期待できないのが現状である[22)28)]。特に、肺胸膜から発生し肺内に埋没するように腫瘤を形成するタイプは非常に予後が悪く、術後２年以上の生存例をみていない。本症例は、肺胸膜から発生し腫瘤を形成しているタイプであり、福瀬らの報告している２例ではこのタイプに再発はなく長期生存をみており、完治を望みうると考えられる[29)]。また、悪性限局型において、その術後の再発率は高く、ある報告では76％に認められたとされている[27)]。再発部位は術側の胸腔内が最も多く（約85％）、再発時に多発してくる例も認められる。この原因として、原発巣が十分に切除できていない可能性、肉眼的に正常に見える部分にも浸潤がある可能性、術中悪性細胞が術野にdrop implantationをおこしている可能性など考えられる。従って、手術時には、これらのことを念頭にいれ、広範囲に切除し、閉胸時の十分な胸腔洗浄ならびに胸腔内制癌剤投与などの工夫が必要

である[27) 29)]。できれば肉眼的に正常に見える胸膜も生検し、顕微鏡的に浸潤がないことを確認するのが望ましいかもしれない。本症例においても、今後も厳重な経過観察が必要であると考えられる。悪性限局性胸膜中皮腫については、いまだ報告例が少なく、組織型や浸潤程度からみた予後の予測、および、びまん型との関係についても不明な点が多く、今後本疾患について治療法の発展も含めた検討が重要であると思われた。

おわりに

78歳、女性の甲状腺癌に重複した悪性胸膜中皮腫の一手術例を経験した。胸膜中皮腫が他臓器の癌と合併または同時発生した症例は稀であり、今回報告するとともに、悪性限局型胸膜中皮腫において若干の文献的考察を加えた。

文　献

1）Okike N、Bernatz PE、Woolner LB：Localized mwsothelioma of the pleura. Benign and malignant variants.　J Thorac Cardiovasc Surg, 75：369~372,　1978.

2）森永謙二、横山邦彦、瀬良好澄：悪性胸膜中皮腫.　現代医療, 16：286~293,　1984.

3）平尾真穂子、笹岡彰一、森田祐二ほか：上皮性限局型胸膜中皮腫の1例.　日胸, 52：76~81,　1993.

4）野並芳樹、大森義信、松本孝文ほか：限局性混合型胸膜中皮腫の1手術例.　日胸, 44：244~249,　1985.

5）八田健、大薮久則、栗栖茂ほか：限局性線維性胸膜中皮腫の1手術例.　胸部外科, 44：344~346,　1991.

6）木下雅俊、宇山正、玉置博ほか：限局性胸膜中皮腫の5例.　日胸, 46：31~36,　1987.

7）海部勉、千葉成宏、西田広一郎ほか：限局性胸膜中皮腫の1手術例.　山梨中病年報, 21：66~68,　1994.

8）呑村孝之、高橋忠照、芳原敬士ほか：胸腔鏡下に切除した限局性胸膜中皮腫の1例.　日臨外医会誌, 56：1344~1348,　1995.

9）森田実、土肥英樹、中岡和哉ほか：限局性胸膜中皮腫の1例.　日胸, 44：251~255,　1985.

10）相良勇三、小松彦太郎、源河圭一郎ほか：限局性胸膜中皮腫の臨床的および病理学的検討.　日胸, 54：554~558,　1995.

11）長沢正樹、塚本東明、中村秀範ほか：葉間発生限局性胸膜中皮腫の臨床病理学的検討.　呼吸, 10：1068~1074,　1991.

12）Dalton WT、Zolliker AS、Mc Caughey WTE、et al：Localizedprimary tumors of the pleura, An analysis of 40 cases.　Cancer, 44：1465~1475,　1979.

13) Doucet J、Dardick I、Srigley JR、et al：Localized fibrous tumors of serosal surfaces. Immunohistochemical and ultrastructural evidence for a type of mesothelioma. Virchows Arch, 409：349~363, 1986.
14) 岸本卓巳：建設業者に発症した悪性胸膜中皮腫の1例. 日胸, 51：1033~1036, 1992.
15) 田中壽一、井内敬二、南城悟ほか：気胸を契機に発見された悪性胸膜中皮腫. 日胸外会誌, 44：1877~1881, 1996.
16) 武藤康剛、山脇功、相田真介ほか：肉腫型悪性胸膜中皮腫の1例. 肺癌, 30：583~587, 1990.
17) 木村荘一、久保秋夫、森田敬知ほか：低血糖症を伴った巨大胸膜腫瘍. 胸部外科, 35：660, 1982.
18) 藤本祐三郎、秦信輔、村松晃秀ほか：Pulmonary Osteoarthropathy を呈した限局性胸膜中皮腫の1例. 胸部外科, 38：733~736, 1985.
19) 坪田紀明、八田健、吉村雅裕ほか：胸膜中皮腫の診断と外科治療上の問題点. 日胸外会誌, 37：1493~1497, 1989.
20) 有村利光、馬場国昭、田中俊正ほか：悪性限局型胸膜中皮腫の1剖検例. 胸部外科, 35：638~642, 1982.
21) 森永正二郎：非上皮性肺腫瘍. ー特に肺過誤腫と胸膜中皮腫についてー 呼吸, 10：1434~1442, 1991.
22) 米田敏、白日高歩：中皮腫の診断と治療. 呼吸, 14：747~752, 1995.
23) 横井豊治：中皮細胞. 臨床検査, 39：251~254, 1995.
24) 佐々木正道：悪性中皮腫の病理. 病理と臨床, 7：709~719, 1989.
25) 中野孝司、藤岡洋、前田重一郎ほか：悪性胸膜中皮腫のCEA値に関する検討. 肺癌, 30：327~331, 1990.
26) 今泉宗久、内田達男、新美隆男ほか：悪性限局型胸膜中皮腫の臨床的検討. 日胸, 44：266~274, 1988.
27) 高木啓吾、尾形利郎、増田英雄ほか：わが国における胸膜中皮腫に対する外科療法の現状. 日胸, 12：999~1007, 1984.
28) 中野孝司、岩橋徳明、前田重一郎ほか：悪性胸膜中皮腫に対する化学療法 当科において経験した11例の治療成績と文献的考察. 肺癌, 30：817~825, 1990.
29) 福瀬達郎、中村聡人、小坂真二ほか：悪性限局型胸膜中皮腫の1手術例. 日胸外会誌, 38：98~102, 1990.