# 直腸癌術後11年目に肺転移をみた一例

山梨医科大学　第２外科　高橋　渉　宮原和弘　横須賀哲哉
吉井新平　多田祐輔
第２内科　金澤正樹　大木善之助　成宮賢行
西川圭一　小沢克良
第２病理　小宮山明　加藤良平　川生　明
社会保険山梨病院　病理　磯野　満　小俣好作

## はじめに

大腸癌は組織学的に分化型腺癌が多く、他の消化器癌に比してその予後は良好とされる。一方で、治癒切除の行われた約20％に再発をみるといわれており[1)~3)]、その再発形式は細胞学的特性を反映してか血行性転移が多い。再発発見までの期間は、約80％が3年以内であり[3)]、5年以上の再発例はかなり少なく、10年以上に至っては稀である。

今回我々は、直腸癌術後11年目に初めて肺転移をみた症例を経験したので、報告する。

## 症　例

症　例：61歳　男性
主　訴：肺腫瘤の精査・加療
既往歴：直腸手術以前は特記なし
家族歴：特記なし
現病歴：1985年11月　直腸癌に対して直腸切断術をうける。
組織所見　Rb、2型、中分化腺癌
16×15mm、ew(－)
pm、ly1、v1、n(－)
1995年11月　住民検診にて肺野に異常影を認める。
1996年1月　精査目的に当院第２内科入院となる。
現　症：身長158cm、体重58kg
血圧110/60mmHg、脈拍88/分 整
体表リンパ節触知せず。
臍左下方に人工肛門。

検査所見：

| | |
|---|---|
| WBC 5100/μl | TP 6.6g/dl |
| RBC 4.31×$10^6$/μl | BUN 15mg/dl |
| Hb 14.2g/dl | Cr 0.62mg/dl |
| Ht 42.1% | GOT 29 IU/l |
| Plt 171×$10^3$/μl | GPT 26 IU/l |

CEA 1.5ng/ml　SCC 1.35ng/ml
フェリチン　121ng/ml

Fig. 1.　胸部X線、CT写真

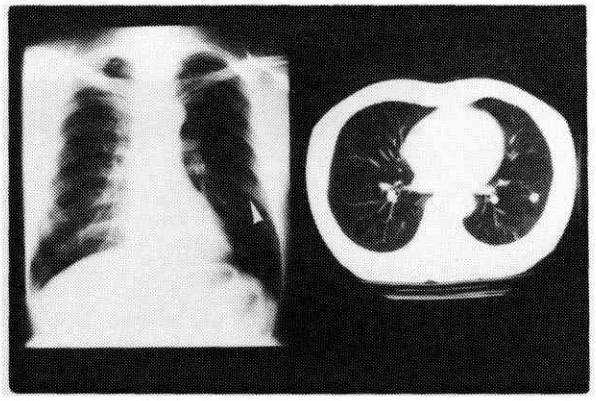

左下肺野に腫瘤像を認める。CT写真では、辺縁にわずかのnotchingを認める。

Fig. 2. Thin sliced CT

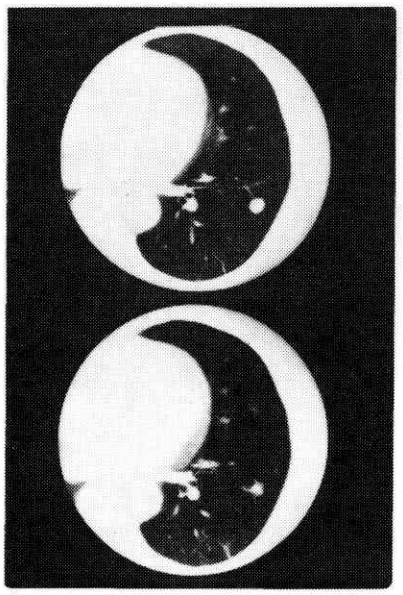

notching、$A^9a$の巻き込み像を伴う。

直腸癌術後11年目のCEA正常例であり、画像診断でも原発性肺癌を疑う。経気管支的肺生検にて悪性細胞を採取し得なかったため転移性肺腫瘍の疑いを強め、確定診断は永久標本でつけることとし、胸腔鏡下肺生検を施行した。

Fig. 3. Macroscopic findings

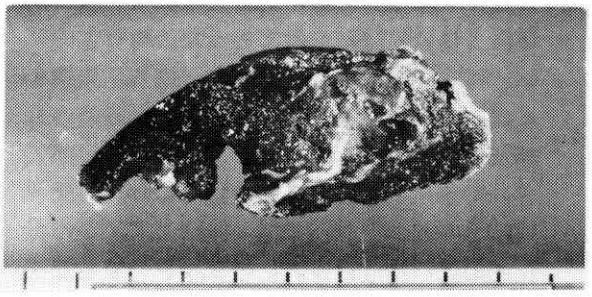

境界明瞭な粘液からなる腫瘤。

Fig. 4. Microscopic findings of resected lung specimen.

a) H.E. stain 弱拡大



b) H.E. stain 強拡大

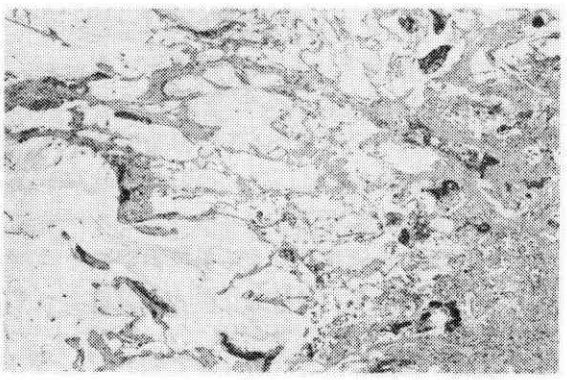

多量の粘液をみとめ、中心部は一部線維化し、粘液内に多量の異型細胞のnestが浮かぶように存在する。

Fig. 5. Microscopic findings of resected rectal specimen.

a) H.E. stain ルーペ像

b) H.E. stain 強拡大

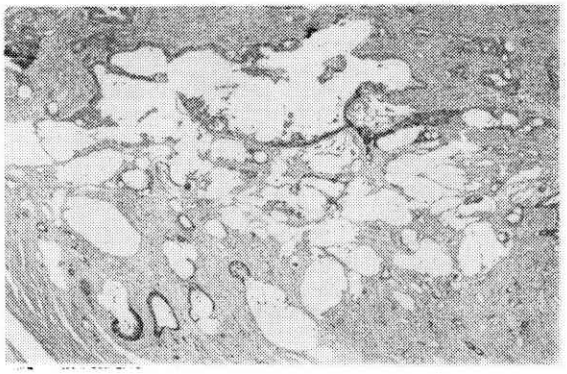

直腸の切除標本は、ほとんどが粘液産生のない中分化腺癌で、先進部に粘液癌が存在し、この直腸癌のなかで最も分化度の低い部位であり、肺の切除標本の組織像とほぼ同様の所見である。

治　療：術前の全身検索により、他臓器に病変はなく、縦隔・肺門リンパ節の腫脹もないため、追加治療は行わず経過観察とした。

## 考　察

大腸癌は、ほとんどが高・中分化型腺癌であり、その分化度の高さから比較的slow growingな腫瘍で、予後良好とされてきたが、治癒切除症例の約20％前後に再発がみられるといわれている[1)~3)]。その再発形式をみると血行性転移が多く、この血行性転移が予後を左右する重要な因子である。ところが大腸癌細胞は、抗癌剤に対する抵抗力が高く治療には可能な限りの外科的切除が必要になってくる[3)]。

一般に直腸癌は根治手術後に局所再発がおきやすく、結腸癌に比して生存率が10％程度低い[4)]。このため拡大郭清が盛んに行われていた時代もあったが、現在では吻合器械の進歩とともに機能温存術式がとりいれられ、根治性を損なわずに必要にして十分な治療が行われるようになり、その結果として局所再発が減少したと思われる。

血行性再発の発見時期は、約80％が3年以内であり[3)]、血行再発までの平均期間は、結腸癌で29.1月、直腸癌で21.4月で、胃癌の14.5月にくらべやや遅い[2)]と報告されている。その再発診断の契機はCEA上昇が約半数で認められたことにある[4)]とされ、CEA高値の症例にsecond look operationを行い95％と高率に再発がみられた[5)]とも述べられ、やはりCEAは大腸癌の腫瘍マーカーとして欠くことはできない。

今回我々の経験した症例は、直腸癌の治癒切除後10年間再発徴候なく、発見時のCEA上昇もなく、画像診断上も典型的な転移性肺腫瘍とはいい難いものであった。組織学的には、ほとんどが中分化腺癌から成り、先進部にごくわずかの粘液癌を認める。大腸癌の組織型は優勢像で示されるが、一般に表層部において分化型腺癌が高頻度に認められ、浸潤増殖するにつれて分化度が低下し[6)]、この分化度の低い粘液癌が肺に転移巣を形成したものと思われる。こうした低分化度の腫瘍成分が、これだけ長期間どのようなポテンシャルを持ち続け、あるいはどこにとどまっていた

かは大変興味深いところである。

本症例に対する治療方針として、肺所属リンパ節への2次性転移を考慮し、リンパ節郭清に準じた操作を加えるかどうかが問題となろう。リンパ節転移のある症例の予後は明らかに不良[7]で、原発性腫瘍により差はあるが、数年前まで癌腫においてはリンパ節郭清の必要性が強調されていた[8)9)]。ところが最近では、近藤らにより、国立がんセンターの大腸癌肺転移症例で、肺所属リンパ節転移のあった症例では5生率がほとんど得られていないこと、また転移陽性リンパ節の宿主に及ぼす影響として、気道狭窄から死に至った症例のないことなどから、大腸癌肺転移ではリンパ節郭清は意義なしとする報告がなされ、現状ではこの説を支持する動きが大きい。我々は、CT検査や手術所見から、明らかに転移陽性と考えられるリンパ節があれば手術時に残存させる意味はなく、過侵襲にならない範囲での摘除あるいは郭清が必要だが、それらが否定的で、肺部分切除にて腫瘤が摘出できる症例には、リンパ節郭清は不要と考えるため、本症例でも行っていない。

今後の経過観察は、今回CEA値の上昇もなく、何より直腸癌根治術後11年目の症例であり難しいところであるが、通常の術後5年経過例と同様に行っていきたい。

## 結　語

直腸癌術後11年目に初めて肺転移にて再発した症例を報告し、転移性肺腫瘍の外科治療に対する最近の知見と若干の考察を加えた。

## 文　献


1)山田哲司,花立史香,山村浩然他：大腸癌再発形式の検討, 日消外会誌 21: 2557-2583, 1988

2)山田榮吉：大腸癌とくに直腸癌の再発と予後について, 日本大腸肛門病会誌 38: 171-179, 1985

3)山口明夫,黒阪慶幸,太田長義他：大腸癌治癒切除後血行再発例の検討, 日臨外医会誌 51: 256-260, 1990

4)土屋周二：大腸癌の外科治療, 日臨外医会誌 53: 1741-1752, 1992

5)Martin EW Jr,MintonJP,Carey LC：CEA directed second look surgery in the asymptomatic patients after primary resection of colorectal carcinoma. Ann Surg 202: 310-317, 1985

6)平井一郎,池田栄一,飯澤　肇他：大腸低分化癌, 印環細胞癌の臨床病理学的検討, 日消外会誌 28: 805-812, 1995

7)中川　健,松原敏樹,木下　巌他：肺所属リンパ節への二次転移からみた転移性肺腫瘍の外科治療, 日癌治療会誌 20:644-645, 1985

8)中川　健,松原敏樹,土屋繁裕他：転移性肺腫瘍に対する外科治療, Oncologia 20:17-26, 1987

9)木下博明,井上清俊,山本良二他：転移性肺腫瘍の外科治療, 日臨外医会誌 53: 1501-1506, 1992