術後早期に対側肺再発をみた びまん型肺胞上皮癌の１例

韮崎市立病院　外　科　奥脇英人　草間俊行　井上慎吾
名取　宏　松川哲之助
山梨医科大学　第２外科　高橋　渉

はじめに

経気道性進展と考えられる肺転移を来す肺胞上皮癌に対して、腫瘍細胞の細胞亜型や、組織学的進展様式などからの臨床病理学的検討が試みられている。[1)2)]

今回我々は、術後早期に対側肺再発をみた、びまん型肺胞上皮癌の１例を経験したので報告する。

症　例

患　者：５８才・女性
主　訴：湿性咳嗽
既往歴：３３才　肺結核
喫煙歴：なし
家族歴：特記すべきことなし
現病歴：平成６年１０月より湿性咳嗽が出現した。平成７年２月２７日近医を受診し、肺炎の診断で入院治療を受けるも改善せず。喀痰細胞診で ClassV の診断を得たため３月２８日当院に転院となった。
入院時現症：身長 157.0 cm、体重 57.0 kg。表在リンパ節を触知せず。胸部聴診上、左肺に呼吸音の低下と湿性ラ音を認めた。腹部に異常所見なし。
入院時検査所見：血算、生化学ともに異常所見なし。腫瘍マーカーは CEA 0 ng / ml。他 NSE、SCC も正常範囲内で

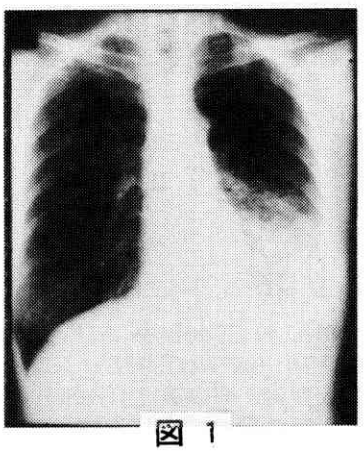
図 1

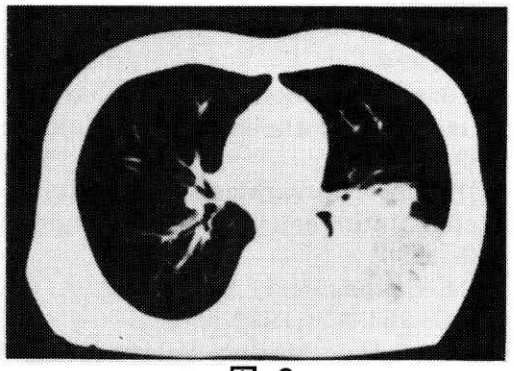
図 2

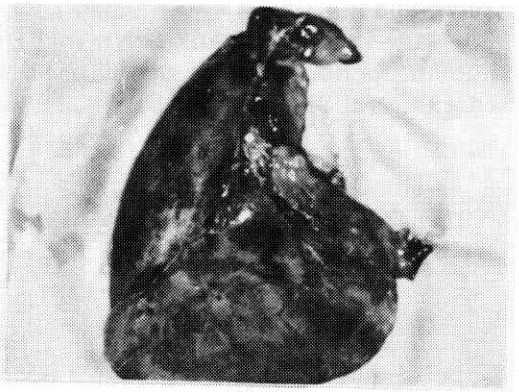
図 3

あった。

経過：入院時の胸部単純Ｘ線写真では、左中下肺野にびまん性の浸潤影を認める（図１）。胸部ＣＴ肺野条件では、左下葉全体の濃度上昇と葉間の不整像を認めた（図２）ことから、下葉全体への腫瘍の進展と、上葉への浸潤あるいは不完全分葉を介する進展を疑った。肺門部および縦隔リンパ節の腫大は認められなかった。

喀痰細胞診でClassV、TBLBで肺胞上皮癌の診断を得、４月１０日に左肺下葉切除および上葉部分切除術(R2a)を施行した。術前から喀痰量が多かったことから、手術は分離換気で行うとともに喀痰の他葉への流れ込みを防ぐべく、麻酔医が術中頻回に吸痰した。また術前に予想された通り不完全分葉であり、上葉への浸潤が疑われたが、術後の肺内再発を念頭に置き全摘とせずに上葉は部分切除に留めた。

切除標本をみると下葉全体が粘液で充満しており切除後も虚脱しない(図３)。

組織学的には、高円柱状で豊富な細胞質を有する腫瘍細胞が既存の肺胞隔壁に沿って増殖しており、杯細胞型の肺胞上皮癌と考えられる。間質浸潤はみられず、肺胞腔には腫瘍細胞が産生した粘液が充満している（図４、５＝HE染色）。

術後経過は良好であり、術後１４日目の胸部単純Ｘ線写真では肺野は清で左肺の拡張も良好である（図６）。５月２日に退院となった。

退院後は外来で follow していたが、６月中旬より咳嗽と息切れを訴えるようになった。６月３０日の胸部単純Ｘ線写真で右上中肺野に浸潤影が出現している

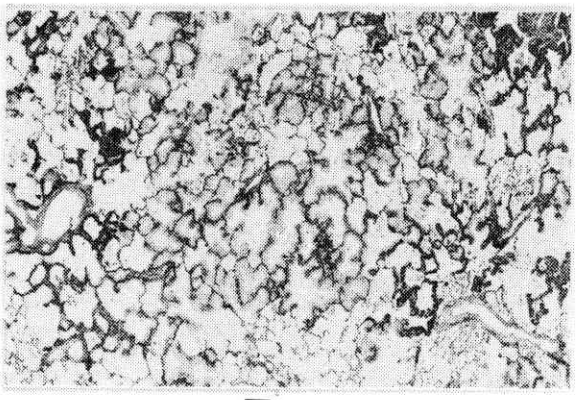

図 4

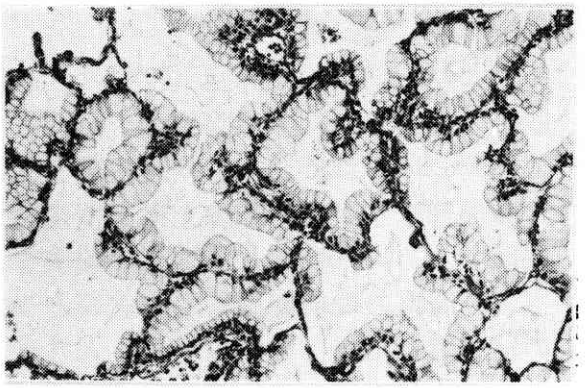

図 5

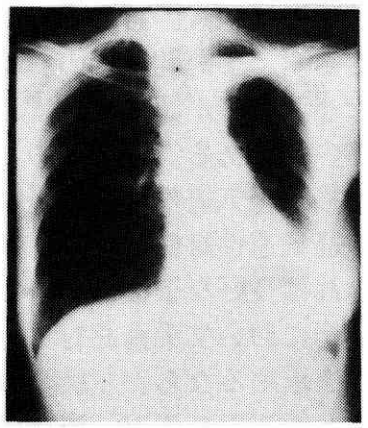

図 6

（図７）。ＣＴでは右上葉を主体とした多発性の結節影をみとめる（図８）。TBLB にて両側肺内転移の診断を得たため CDDPによる化学療法を１クール行ったが効果なく、喀痰量も多くなり、呼吸困難を訴えて入退院を繰り返している。１１月６日現在、胸部単純Ｘ線写真では右上葉は腫瘍および粘液で占拠されていると考えられ、他葉にもびまん性の浸潤影や多発性結節影を認めている（図９）。

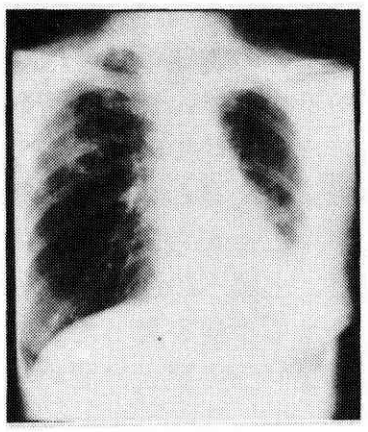

図 7

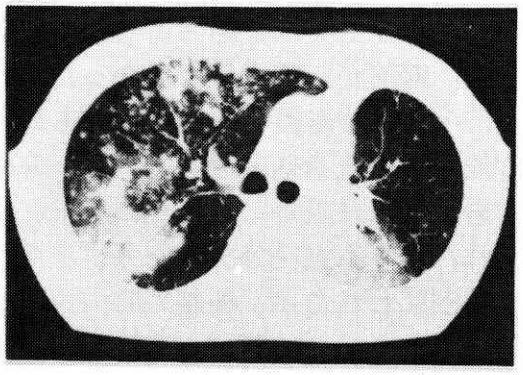

図 8

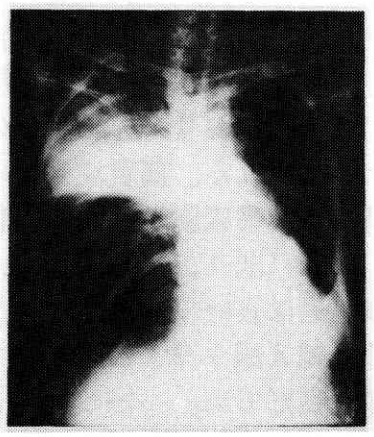

図 9

考　察

いわゆる細気管支肺胞上皮癌は、肺癌取扱い規約では乳頭型腺癌の一亜型として位置づけられており、病理組織学的に「腫瘍細胞が既存の肺胞上皮を置換して増殖し、その壁に対して著しい破壊を示さず、腫瘍の間質が肺胞壁の血管と少量の結合織から成っているもの」とされる[3]が、その腫瘍細胞の形態学的特徴は、下里らによる細胞亜型分類[4)5)]の杯細胞型と気管支表面上皮型の２種類に大別されるという[1)2)]。本症例は杯細胞型であるが、杯細胞型肺胞上皮癌は、粘液産生が著明で、組織学的進展様式の特徴として非連続性進展を示す。また肺以外の臓器への転移やリンパ節転移が認められず、再発は肺内転移のみである。これらのことから、肺内転移は経気道性と考えられている[1)2)6)]。従って経気道性対側肺転移を来す前に切除できれば良好な予後が期待できる。

本症例において手術を行った時点での根治性を求めるなら、左肺全摘も選択枝の１つと考えられるが、術後の肺内再発の可能性を考慮すると、再手術も念頭に置いた肺機能の温存が望まれる。

結　語

1）胸部X線写真でびまん性浸潤影を呈した粘液産生型肺胞上皮癌に対して手術を行い、術後３か月で経気道的転移と考えられる対側肺再発を認めた。

2）粘液産生型肺胞上皮癌では、経気道的な転移の可能性を考慮した術式の選択が望まれる。

文　献

1）山川久美, 柴　光年, 佐々木一義：経気道性進展が示唆される細気管支肺胞上皮癌の検討ーとくに細胞亜型からみた進展様式および肺内進展範囲と切除成績についてー. 肺癌 33: 461-469, 1993.

2）斉藤　建, 坂東政司, 藤井丈士, 他：細気管支肺胞上皮癌の病理学的所見と肺陰影、転移の関係ー特に経気道性転移を来す細気管支肺胞上皮癌の臨床病理学的特徴についてー. 日胸 54: 869-877, 1995.

3）日本肺癌学会編：臨床・病理ー肺癌取扱い規約 (改訂第４版), 組織分類. 金原出版, 東京, p90-121, 1995.

4）下里幸雄：肺癌 -その組織発生, 分化, 予後因子について. 日病会誌 72: 29-57, 1983.

5）下里幸雄：肺癌の生検と細胞診. 医学書院, 東京, p.35 -39, 1988.

6）児玉哲郎, 松本武夫, 高橋健郎, 他：粘液産生肺腺癌の臨床病理学的検討 ー杯細胞型腺癌切除例についてー. 肺癌 32: 507-516, 1992.