気管支形成術を行った肺癌症例の検討

山梨県立中央病院　外科　海部　勉　千葉成宏　喜納五月
川原敏靖　大塚博司　千葉　聡
西田広一郎　三井照夫　芦沢一喜
今村公一　中沢美知雄　飯田文良
内科　大久保修一　後藤慎一
病理科　小山敏雄　木村聖子

要旨

1982年から1993年まで12年間の肺癌手術症例254例中11例に気管支形成術を施行した．全例男性で平均69.6歳，全例扁平上皮癌であった．肺機能は％ＶＣ70以下であったものはなく、一秒量はいずれも1.8Ｌ以上であったが，一秒率は平均66.6％と低下していた．気管支鏡所見は腫瘍が内腔にポリープ状に突出するもの5例、結節状3例、気管支の狭窄が3例であった。術式は気管支管状切除が9例、楔状切除が2例でいずれも吸収糸を使用し、全層結節縫合を行った．術後５年生存率は36.3％となり、手術例全例の47.8％と比較して低い結果となった．

はじめに

肺癌に対する標準術式は肺葉切除であるが，肺機能の温存を目的とした縮小手術の一つとして気管支形成術が日常的に行われるようになっている．我々の施設で過去12年間に行われた気管支形成術症例についてその適応，予後などを検討したので報告する．

対象

1982年から1993年までの12年間の当院における肺癌切除例は254例ありこのうち11例に気管支形成術が行われた．年齢は53歳から78歳まで，平均69.9歳で全例男性で組織型は全例扁平上皮癌であった．（表1）

結果

術後病期はⅠ期3例，Ⅱ期4例，ⅢA期2例，ⅢB期1例，Ⅳ期1例であった．

術前の肺機能は％ＶＣ70以下であったものはなく，一秒量はいずれも1.8Ｌ以上であったが，一秒率は54.5～75.9％，平均66.6％と低下しているものが多くみられた．

原発巣の発生部位は右8例，左3例，上葉9例，下葉2例で左右とも上葉が多くみられた．

気管支鏡所見は腫瘍が内腔にポリープ状に突出するもの5例，結節状3例，気管支の狭窄が3例であった．

手術は気管支管状切除が9例，楔状切除が２例で，術前形成術を予定

NO	症例	年令	TNM	病期	部位	BF所見	合併症	合併治療	予後
1	M. I	65	100	I	左上	ポリープ			19M 癌死
2	Y. S	68	220	IIIA	右上	狭窄		R+C	9M 癌死
3	N. N	76	100	I	左上	ポリープ	肺炎		1.5M 肺炎
4	T. I	62	420	IIIB	右全	圧迫狭窄	肺炎		5days 肺炎
5	K. K	53	210	II	右上	結節状		C	55M 生
6	T. Y	78	210	II	左上	ポリープ			24M 生
7	K. T_1	76	221	IV	右上	ポリープ		R+C	10M 癌死
8	K. T_2	78	200	I	右上	結節状			18M 生
9	M. H	70	210	II	右上	結節状		C	7M 生
10	N. A	72	220	IIIA	左下	圧迫狭窄		R+C	6M 生
11	Y. Y	71	210	II	右上	ポリープ			6M 生

表1　気管支形成術症例

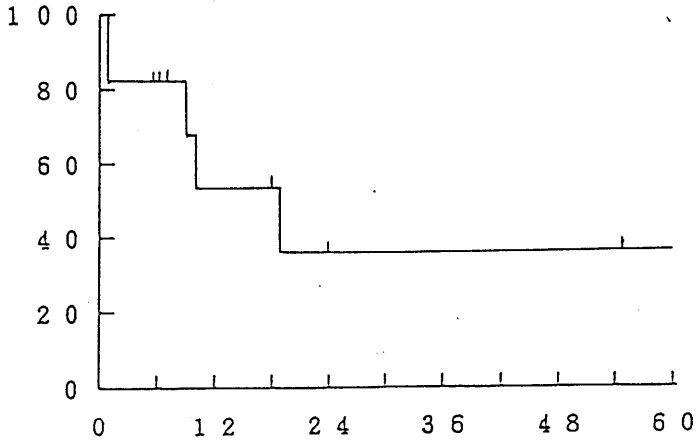

図2　術後生存曲線

検査成績（1）

WBC	4900	UN	14.1
RBC	484×10⁴	UA	7.3
Hb	14.7	CRTN	1.2
Hct	43.4	CK	57
Plt	13.8×10⁴	GOT	21
		GPT	13
TP	6.7	LDH	297
ALB	3.8	ALP	129
A/G	1.3	LAP	38
ZTT	10.9	G-GTP	15
TTT	4.4	CHE	0.8
BIL-T	0.95	NA	144.1
AMY	66	K	4.1
CH-T	194	CL	109.0
CRP	(−)	CAL	9.1

検査成績（2）

pH	7.378	CEA	2.2
PCO_2	42.6	SCC	0.6
PO_2	83.3	NSE	9.2
BE	0.2	CA19-9<6U	
VC	2.87	〔心エコー〕	
%VC	95.9	EF	80%
$FEV_{1.0}$	2.02	IVS	14mm
$FEV_{1.0}$%	73.9	LVPW	14mm
		→LVH	
CXR:CTR	48.8%	Doppler:normal	

現　症：身長158.4cm　体重68.5Kg
血圧154/78　脈拍60／分

表2　入院時検査所見

しなかったものが2例あり，これはリンパ節から気管支へ浸潤したものであった．
パ節から気管支へ浸潤したものであった．

縫合材料はDexonからVicrylそしてMaxonと変化しましたがいずれも吸収糸を使用し，全層結節縫合を行った．

麻酔は左右分離換気チューブを使用し，形成術を予定しなかった症例では糸つきスポンジを使用した．

術後，気管チューブは48時間以内に抜去し，気管支鏡による排痰を行った．術後気管支鏡施行回数は1～5回，平均2.5回であった．

術後合併症は2例に見られ，いずれも致命的となった．1例は術後3週から血痰が見られ，縫合不全から肺炎を併発した．他の1例は右のsleeve pneumonectomyと左房，食道外膜の合併切除を行ったStageⅢbの症例で，術後３日めから動脈血液ガスの悪化が見られ，肺炎と言うより，ARDSと思われ，術後５日目で失った．

術後補助療法は5例に行われ，放射線照射4例のうち2例は気管支断端陽性例であった．化学療法はStageⅡ以上の5例に行った．

術後生存曲線をKaplan-Meier法で示すと５年生存率は３６。３％となり，手術例全例の４７。８％と比較して低い結果となった．これは術後観察期間の短い症例が含まれていたためと思われた．（図1）

代表的な症例を１例提示する．

症例提示

症例は７７歳，男性で，咳嗽，血痰を主訴に来院した．喫煙歴はなかった．胸部レ線上有意な所見はみられず，喀痰細胞診にてclassV，扁平上皮癌をみとめ，気管支鏡を施行し，入院とななった．
胸部単純レ線像にては異常は指摘できなかった．（図2）
胸部造影CTでも有意な所見は認めなかった．（図3）
気管支鏡にて左上葉入口部から左主気管支へと突出するpolypoid tumorを認め，second carinaもtumorで隠れていた．（図４）
経気管支生検にて扁平上皮癌と診断された．

入院時検査所見では，血液，生化学検査に異常は認めなかった．呼吸機能検査，腫瘍マーカーも異常を認めなかった．（表２）
StageⅠ，肺扁平上皮癌の術前診断にて平成４年６月５日，左上葉管状切除術を施行した．
切除肺標本では肺内リンパ節に転移を認め，術後病期はⅡ期であった．（図５）

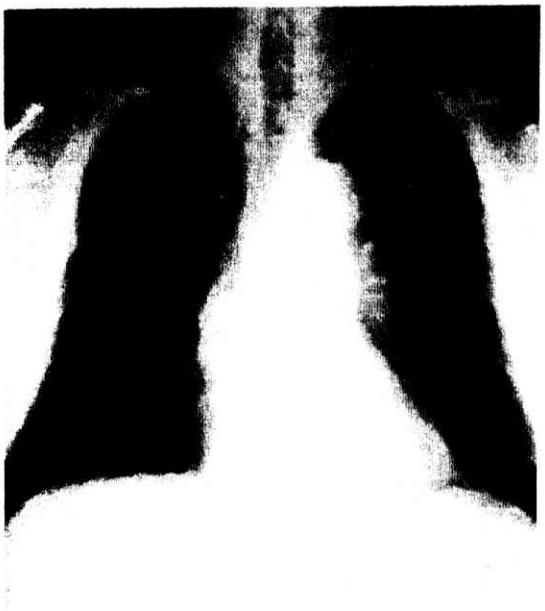

図2　入院時胸部レ線像

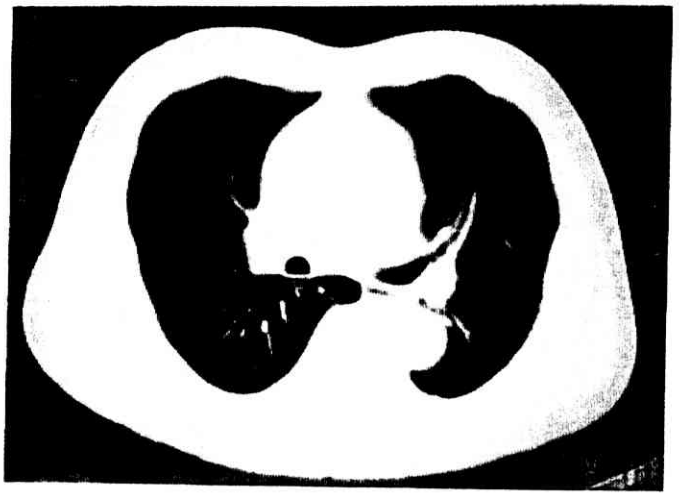

図3　胸部造影CT像

図4　気管支鏡所見



図5 切除肺標本

考察

気管支形成術は，現在すでに標準術式となっており，手術手技については全層縫合か粘膜下縫合か，また，口径差の大きい場合の吻合法や気管分岐部再建術式などが検討されている．

適応は拡大の一途をたどり，次第に口径の小さい気管支の再建や複雑な再建法が試みられている．[1)2)]
自験例をふり返って見ると，今回提示した症例のほかにも，肺門部早期癌などで縮小切除，再建が可能であったと思われた症例が存在した．
術後の合併症についてはわれわれの経験の浅かった段階で，吻合部より末梢の分泌物貯留による肺炎などで失ったが，１９８９年以降の７例に関しては特に合併症もなく良好な結果を得ている．
術後長期予後に関しては諸家の報告を見ても同等の病期の気管支形成を行わない肺葉切除と比較して遜色ないとするものが多く見られるが，気管支断端陽性率が高いとする報告も見られる．[3)4)]

結語

気管支形成術は症例を選択することにより肺機能を温存でき，術後のQOLの向上をもたらし，また第二癌発生の際，治療法の選択の幅が広がることも期待できると考えられる．[5)6)]

文献

1) 石原恒夫，小林紘一，　鈴木隆ほか: 区域気管支レベルの再検手術. 胸部外科.39: 850 , 1986
2) 綾部公懿，赤嶺晋治，辻博治　ほか：　早期扁平上皮癌に対する気管支形成術併用区域切除術．胸部外科. 47: 511, 1994
3) Jensik RJ, Faber LP , Milloy FJ, et al: Sleeve lobecromy for carcinoma of the lung, A ten year experience. J. Thorac. Cardiovasc. Surg. 64: 400 , 1972
4) Naruke T, Yoneyama T, OgataT,et al:Bronchoplastic procedures for lung cancer. J. Thorac. Cardiovasc. Surg. 73: 927 , 1977
5) Mathisen DJ, Jensik RJ, Faber LP, et al : Surgical following resection for second and third primary lung cancers. J. Thorac. Cardiovasc. Surg. 88: 502 , 1984
6) 渡辺洋宇，清水淳三，村上真也　ほか：　肺門部早期肺癌に対する外科治療　ー　特に気管支形成術による縮小手術の意義について．肺癌. 29: 747, 1989